

VALORACIÓN DE LA REMODELACIÓN DE LAS VELLOSIDADES PLACENTARIAS PORCINAS A TRAVÉS DE TUNEL Y PCNA

ASSESSMENT OF PORCINE PLACENTAL VILLI REMODELLING THROUGH TUNEL AND PCNA

Eva Gabriela SANCHIS^{1,2}; Silvina Lorena GONZÁLEZ¹; Mariana Rita FIORIMANTI^{1,2}; Andrea Lorena CRISTOFOLINI¹; Claudio Gustavo BARBEITO^{2,3}; Cecilia Inés MERKIS¹

1. Área de Microscopía Electrónica. Departamento de Patología Animal, Facultad de Agronomía y Veterinaria, Universidad Nacional de Río Cuarto. 2. Consejo Nacional de Investigaciones Científicas y Técnicas (CONICET). 3. Cátedra de Histología y Embriología, Facultad de Ciencias Veterinarias, Universidad Nacional de La Plata.

RESUMEN.

El mantenimiento de la integridad estructural y funcional del tejido placentario involucra un recambio celular altamente regulado que depende de un delicado balance entre proliferación, diferenciación y pérdida celular. Nuestro objetivo fue determinar el porcentaje de células positivas al marcador de proliferación celular (%PCNA), y el índice apoptótico (IAP), a lo largo de la preñez, para evaluar la relación entre los procesos de proliferación y muerte celular. Se trabajó con muestras placentarias de cerdas mestizas de ± 30 , ± 60 , ± 80 y ± 90 días de gestación, provenientes de frigoríficos de Río Cuarto, Argentina. Se obtuvo mediante inmunohistoquímica el %PCNA positivo. Se determinó el índice IAP a partir de la detección *in situ* de apoptosis a través del ensayo TUNEL. Se observó una sostenida actividad proliferativa desde la gestación temprana hasta la gestación avanzada del día ± 90 ; luego se detectó una marcada disminución. Los niveles de apoptosis experimentaron un incremento significativo al día ± 90 de preñez. Durante la remodelación placentaria porcina, las células eliminadas por apoptosis son reemplazadas a través de un activo proceso de proliferación celular. La sincronización de ambos procesos favorecería el desarrollo y remodelación de las vellosidades placentarias y, en consecuencia, el intercambio nutricional.

Palabras claves: cerdas, placenta, preñez, TUNEL, PCNA.

ABSTRACT.

The maintenance of functional and structural integrity of placental tissues involves a highly regulated cell replacement that depends on a delicate balance among cell proliferation, differentiation and cell loss. Our objective was to determine the percentage of positive cells to the proliferating cell nuclear antigen (%PCNA), and the apoptotic index (IAP) throughout pregnancy to evaluate the relation between cell proliferation and apoptosis. Placental samples from crossbred swines from ± 30 , ± 60 , ± 80 and ± 90 days of gestation were used. The %PCNA was obtained by immunohistochemistry. IAP was obtained by apoptosis *in situ* detection using a commercial TUNEL assay. A maintained proliferating activity was observed from early to late gestation, day ± 90 ; a marked diminution of PCNA was then detected. Apoptosis levels showed a notorious increase at day ± 90 of gestation. During porcine placental remodeling, the apoptosis eliminated cells were replaced by an active cell proliferation process. The synchronization of both processes would favor the development and remodeling of placental villi and, consequently, the exchange of nutrients.

Keywords: swines, placenta, pregnancy, TUNEL, PCNA.

Recibido junio 01, 2015 - Aceptado agosto 19, 2015

* **Correspondencia de autor:** Eva Gabriela Sanchis. Área de Microscopía Electrónica Departamento de Patología Animal. Facultad de Agronomía y Veterinaria, UNRC. (CPX5804BYA). Río Cuarto, Córdoba, Argentina. e-mail: gsanchis@ayv.unrc.edu.ar

INTRODUCCIÓN

En porcinos, las elevadas tasas de pérdidas embrionarias y fetales han llevado a enfocar la atención en los mecanismos involucrados en el mantenimiento de la preñez (1). El mantenimiento de la integridad estructural y funcional del tejido placentario involucra un recambio celular altamente regulado que depende de un delicado balance entre proliferación, diferenciación y pérdida celular (2). De tal manera, alteraciones en la regulación de la proliferación celular y la apoptosis pueden, directa o indirectamente, llevar al retardo del crecimiento fetal o a la pérdida de la preñez (3).

El desarrollo placentario depende de la progresión del ciclo celular, el cual involucra la participación de proteínas tales como el antígeno nuclear de proliferación celular (PCNA) y la proteína Ki67 (4-7). PCNA fue por muchos años considerado solo un marcador de proliferación. Sin embargo, se ha demostrado que posee un rango más amplio de acción, ya que se une a una variedad de factores requeridos para la progresión del ciclo celular, replicación y reparación del ADN (8). Se trata de una proteína auxiliar de la ADN polimerasa δ , enzima necesaria para la síntesis de ADN, para cuyo fin PCNA está organizado como un anillo que envuelve al ADN y actúa como un cepo corredizo para la enzima ADN polimerasa que impide la separación entre dicha enzima y la molécula de ADN (9). Su máxima expresión se encuentra en las fases G1 tardía y S del ciclo celular (10).

La apoptosis es un tipo de muerte celular programada, que posee un rol preponderante en el desarrollo embrionario, el mantenimiento de la homeostasis tisular y la eliminación de células con severos daños en el ADN, así como en la morfogénesis, la renovación tisular y la regulación del sistema inmune, permitiendo la eliminación de las células indeseables por parte del

organismo (11). Se trata de un proceso biológico fundamental que sucede bajo una gran variedad de situaciones fisiológicas y patológicas que, conjuntamente con la mitosis, controla el número de células de un tejido dado (12, 13). Numerosos autores han señalado que la muerte celular programada desempeña un papel relevante en el desarrollo embrionario y placentario en la mayoría de los mamíferos (13-21). En porcinos, estudios previos realizados por nuestro equipo de investigación han intentado caracterizar el proceso apoptótico durante la placentación (22-29). Como resultado, se ha establecido que durante la preñez en porcinos la remodelación celular placentaria es mediada por la vía extrínseca, a través del receptor de membrana FAS y otros miembros de la superfamilia TNF-R1 y que dicho proceso sería responsable de favorecer el parto en cerdas de gestación a término (26). Sin embargo, resta dilucidar su relación con la proliferación celular en las principales estructuras tisulares involucradas en el intercambio nutricional, como son las vellosidades placentarias.

Dado que la producción porcina se ve gravemente afectada por las elevadas pérdidas embrionarias y fetales durante la gestación (30) y que la placenta juega un rol fundamental en el crecimiento fetal, resulta importante comprender los mecanismos del desarrollo placentario ligados a la proliferación celular y la apoptosis. La hipótesis es que alteraciones en los niveles de apoptosis y proliferación celular en las vellosidades placentarias porcinas afectaría la remodelación tisular indispensable para el normal desarrollo de la gestación, provocando pérdidas fetales y afectando la productividad. El objetivo del presente trabajo fue determinar la expresión del marcador de proliferación PCNA y del índice apoptótico (IAp) en las vellosidades placentarias porcinas a lo largo de la preñez.

MATERIALES Y MÉTODOS

Animales y tejidos

Se procesaron 20 tractos reproductivos de diferentes períodos gestacionales. Se trabajó con muestras placentarias obtenidas de cerdas mestizas gestantes, destinadas a faena y libres de enfermedad, provenientes de frigoríficos y criaderos de la zona de Río Cuarto, Argentina (33,11°S; 64,3°O).

Se determinó la edad gestacional de los fetos extraídos de cada cerda gestante en función de la longitud céfalo-caudal de los mismos (31). De acuerdo a ello, se obtuvieron placentas de ± 30 , ± 60 , ± 80 y ± 90 días de preñez. A través de la técnica histológica convencional se obtuvieron cortes de tejido placentario de 4 μm . Los mismos fueron desparafinados y rehidratados a través de sucesivos pasajes en xilol 100%, etanol de graduación decreciente (100%, 90%, 80%, 70%), agua destilada y PBS. Los cortes así obtenidos fueron empleados para la realización de las diferentes técnicas.

Técnica inmunohistoquímica

Para la determinación de PCNA se utilizaron anticuerpos específicos, siguiendo el protocolo previamente descrito para técnicas inmunohistoquímicas (32). Los cortes de tejido placentario obtenidos a través de la técnica histológica convencional, desparafinados y rehidratados fueron tratados con 3% (v/v) de peróxido de hidrógeno por 5 min. y lavados con solución salina tamponada (PBS pH 7,2). Luego fueron incubados con el anticuerpo primario (anti-PCNA dilución 1/100, clon PC10, Dako Cytomation, Dinamarca) durante 1 h a temperatura ambiente en cámara húmeda. Posteriormente, fueron lavados con PBS (2 lavados de 10 min. cada uno) e incubados durante 20 min. con un pool de anticuerpos secundarios biotinilados (anticuerpos anti-

IgG de ratón, anti-IgG de cabra y anti-IgG de conejo) (LSAB®+Systems HRP; Dako Cytomation, USA). Fueron lavados con PBS (2 lavados de 10 min. cada uno) y tratados con el complejo streptavidina-peroxidasa por 20 min. (LSAB®+Systems HRP; Dako Cytomation, USA). Luego del período de incubación, fueron lavados con PBS (2 lavados de 10 min. cada uno) y tratados con la solución cromógena, diaminobencidina (DAB; Liquid DAB+Substrate Chromogen System; Dako Cytomation, Dinamarca) durante 15 min. Posteriormente, fueron contrastados con hematoxilina de Mayer por 50 seg., lavados con solución de hidróxido de amonio al 0,08 % por 30 seg., deshidratados a través de sucesivos pasajes en alcoholes de graduación creciente (etanol 70%, etanol 80%, etanol 90%, etanol 100%, xilol 100%) y montados con Entellan (Merck, Alemania), para ser observados en un microscopio óptico Axiophot (Carl Zeiss, Alemania). Simultáneamente, se procesaron controles positivos y negativos. Como control positivo se empleó ovario de rata, donde los óvulos arrestados en meiosis marcan tanto en núcleo como en citoplasma. El control negativo consistió en la omisión del anticuerpo primario y su reemplazo por PBS. La adquisición de imágenes se realizó mediante una cámara digital Powershot G6, 7.1 megapixels (Canon INC, Japón) adosada al microscopio óptico. Se determinó el porcentaje de marcación con PCNA, para ello, se contaron los núcleos PCNA positivos y los núcleos totales en diez campos por período gestacional a 1000X (n=40).

Detección de apoptosis "in situ"

Para la detección in situ de apoptosis en muestras placentarias porcinas a través del ensayo TUNEL (TdT-mediated-dUtp Nick End Labeling) se utilizó el kit comercial ApopTag® Plus Peroxidase In Situ Apoptosis

(Chemicon International, USA) y el protocolo descrito por Cristofolini *et al.* (28). Los cortes desparafinados y rehidratados se incubaron con proteinasa K (20 g/ml) durante 15 min. a temperatura ambiente y se lavaron 2 veces con agua deionizada (2 min. cada uno). Posteriormente, se trataron con peróxido de hidrógeno al 3 % durante 5 min. y se lavaron 2 veces con agua deionizada (5 min. cada uno). Luego se agregó sobre los cortes histológicos el buffer de equilibrio durante 15 min.; se eliminó el exceso y los preparados se incubaron con la enzima ADN-transferasa desoxinucleotidil terminal (TdT) a 37°C durante 1 h, en cámara húmeda. Se detuvo la reacción con el agregado de solución stop por 10 min. y posteriormente se lavaron durante 3 min. con PBS. Luego fueron incubados con el conjugado anti-digoxigenin-peroxidasa durante 1 h a temperatura ambiente, en cámara húmeda. Posteriormente, se lavaron 4 veces con PBS (2 min cada uno) e incubaron con la solución cromógena DAB durante 10 min. A continuación, se contrastaron con hematoxilina de Mayer, se deshidrataron con batería de alcoholes de concentración creciente y se montaron en Entellan (Merck, Alemania). Simultáneamente, se procesaron controles positivos y negativos. Se empleó el control positivo provisto por el kit, consistente en glándula mamaria normal de ratón. El control negativo consistió en la omisión de la enzima TdT, reemplazado por buffer de equilibrio. Los cortes fueron observados con un microscopio óptico Axiophot (Carl Zeiss, Alemania) y la adquisición de las imágenes se realizó con una cámara digital Canon Powershot G6, 7.1 megapixels (Canon INC, Japón) adosada al microscopio y el procesamiento de las mismas a través del software AxioVision AxioVs40 V 4.6.3.0 (Carl Zeiss, Alemania).

A través del ensayo TUNEL se determinó la presencia de células TUNEL positivas con ADN fragmentado (núcleos amarronados) y de células viables (núcleos contrastados en azul), presentes en las muestras placentarias de los períodos gestacionales seleccionados. Se contaron células TUNEL positivas y células totales en veinte campos por período gestacional (n=80) a 1000X y se determinó el índice apoptótico.

$$IAp = \text{células TUNEL positivas} / \text{células totales} \times 100$$

Análisis estadístico

Los datos obtenidos fueron sujetos a un análisis estadístico usando el software InfoStat (33) de acuerdo a un diseño completamente al azar, con el fin de detectar efecto del período gestacional sobre la variable respuesta (% PCNA o IAp). Los datos fueron analizados a través de un ANOVA de una vía. En aquellos casos en que se detectaron diferencias entre los días de gestación, las medias fueron comparadas por la menor diferencia significativa a un $p \leq 0,05$ a través de un test de Tukey. Cuando un test paramétrico no pudo ser realizado por no cumplirse los supuestos de normalidad y homogeneidad de varianza, se empleó un test no paramétrico por rangos, el test de Kruskal Wallis.

RESULTADOS

Se observaron células epiteliales uterinas y trofoblásticas de las vellosidades placentarias marcadas con PCNA (Fig. 1). Las células marcadas con el antígeno de proliferación celular se hallaban en un activo proceso proliferativo, necesario para el desarrollo de las vellosidades con el avance de la preñez.

Los %PCNA detectados en los tejidos que con-

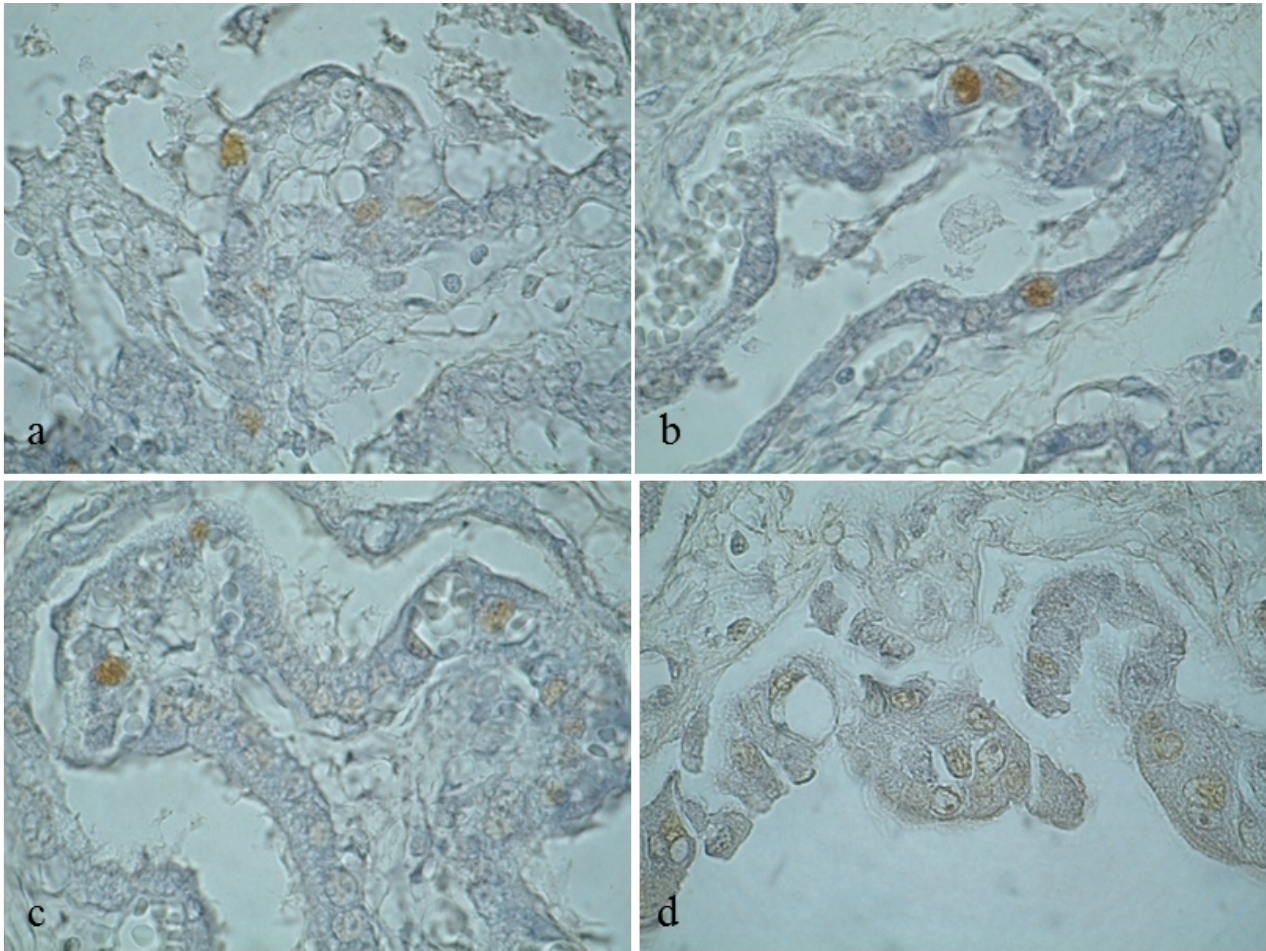


Figura 1. Inmunolocalización de PCNA en las vellosidades placentarias porcinas. Las células en estado proliferativo son positivas a PCNA (núcleos marrones). a) 30 días; b) 60 días; c) 80 días; d) 90 días. 1000X.

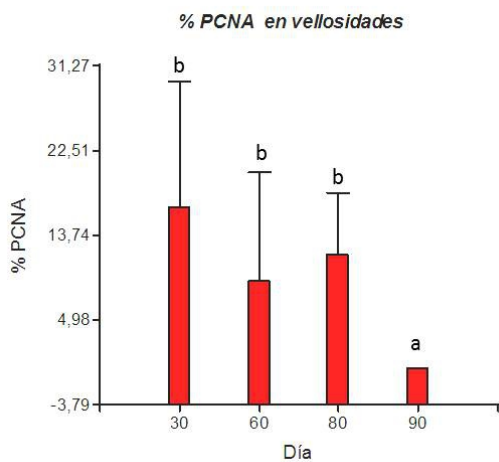


Figura 2. Variación del %PCNA en las vellosidades placentarias porcinas durante la preñez. Las barras representan las medias de %PCNA ± SD. Letras distintas indican diferencias significativas ($p \leq 0,05$).

forman las vellosidades placentarias de la región de la interfase feto-materna porcina hasta el día ± 80 de preñez no evidenciaron diferencias significativas con respecto a los días 30 y 60 de gestación. Luego de ese estadio se observó un abrupto descenso en el %PCNA al día ± 90 de gestación, tal como se observa en la Fig. 2 ($\mu=0$).

En cuanto a la detección de células con fragmentación del ADN, se observaron numerosas células TUNEL positivas entre las células viables (Fig. 3), indicando una activa remodelación celular por apoptosis en las vellosidades placentarias.

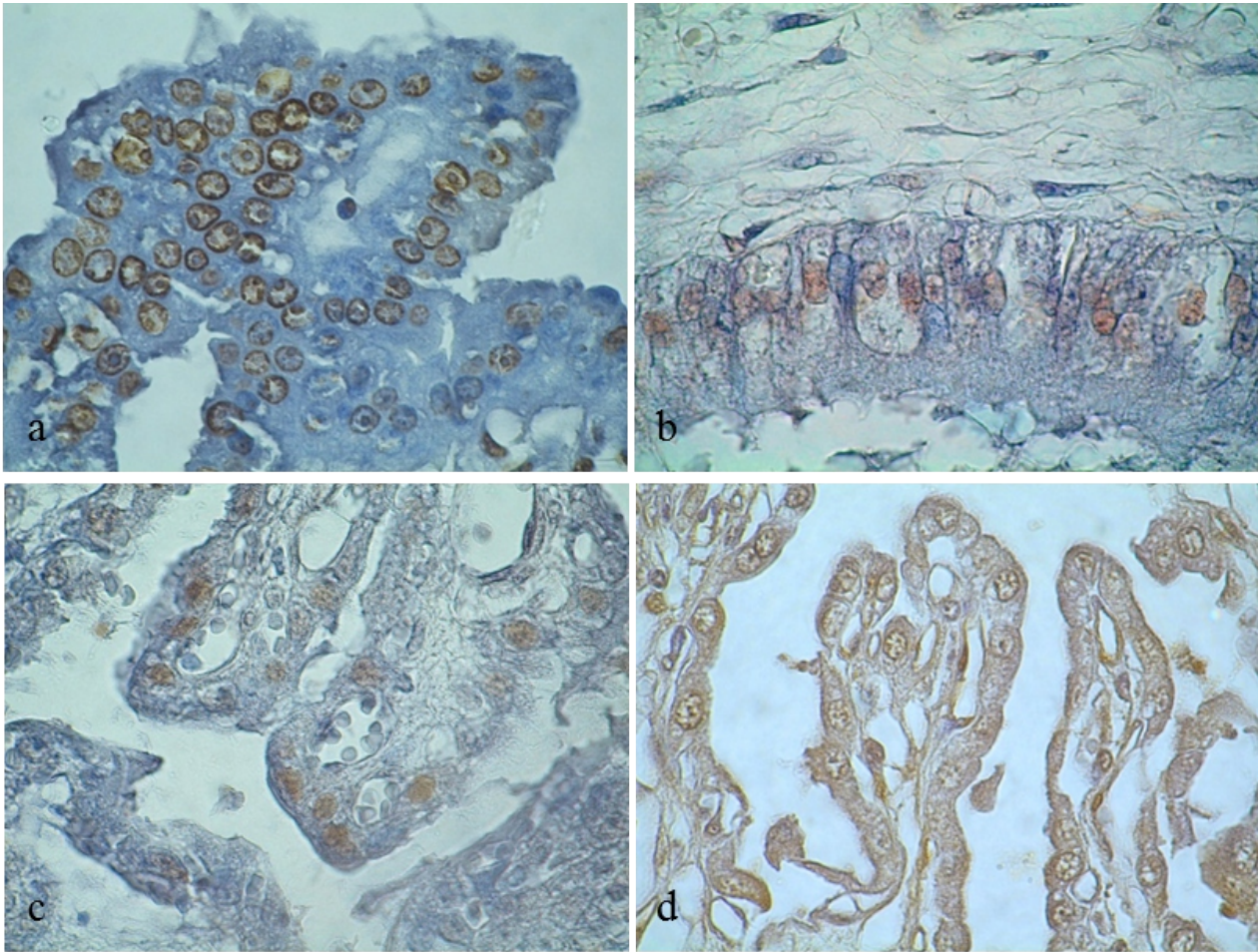


Figura 3: Determinación de células apoptóticas a través del ensayo TUNEL en las vellosidades placentarias porcinas. En las imágenes se observan células en estado de apoptosis, TUNEL positivas (núcleos marrones), rodeadas de células viables (núcleos azules). a) 30 días; b) 60 días; c) 80 días; d) 90 días. 1000X.

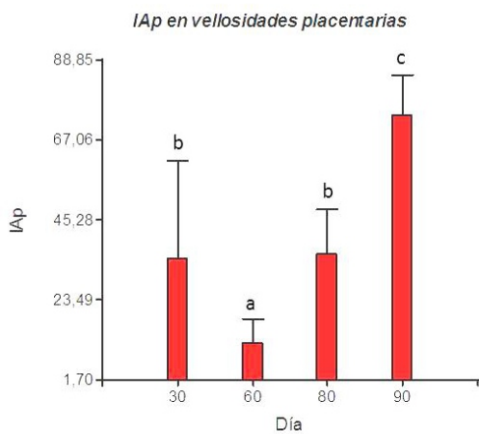


Figura 4: Variación del índice IAp en las vellosidades placentarias porcinas durante la preñez. Las barras representan las medias del IAp \pm SD. Letras distintas indican diferencias significativas ($p \leq 0,05$).

El análisis estadístico de los recuentos de células viables y TUNEL positivas, evidenció que los IAp variaron significativamente a lo largo de los periodos analizados. De acuerdo a los resultados obtenidos a partir del ensayo TUNEL, una notable reducción en el índice IAp se detectó en las vellosidades placentarias del día ± 60 de preñez ($\mu = 11,90$). A partir de ese período hubo un incremento de la apoptosis en las mencionadas estructuras, detectándose el máximo valor IAp al día ± 90 de gestación ($\mu = 73,97$; Fig. 4).

DISCUSIÓN

Durante la gestación, los tejidos placentarios experimentan un marcado desarrollo y continua remodelación en pos de una adaptación tendiente a brindar sostén y nutrición a los embriones y fetos en crecimiento. Es en esta etapa en que los fenómenos de proliferación celular y apoptosis juegan un rol esencial.

Dado que el desarrollo placentario depende de la progresión del ciclo celular, resulta necesario evaluar la expresión de la proteína PCNA a lo largo de la gestación porcina. En el presente trabajo se observó una constante proliferación celular de las vellosidades placentarias desde la gestación temprana hasta el día ± 80 de preñez. Esto podría ser responsable del incremento en el área de las vellosidades coriónicas descrito en cerdas por Merkis *et al.* (1), con el objetivo de aumentar la superficie de intercambio entre los componentes fetales y maternos. La proliferación celular en el trofoblasto de preñeces tempranas también ha sido informada en placentas humanas de gestaciones normales (4, 8). En la gestación avanzada de ± 90 días se detectó una caída abrupta en los %PCNA. Esto permitiría suponer que existe una reducida proliferación celular en las vellosidades placentarias hacia el término de la gestación, tal como ha sido descrito en placentas de rata (6, 7) y en placentas humanas (4, 5). Los presentes resultados concuerdan con los obtenidos previamente con el marcador Ki67, el cual mostró un patrón de expresión similar en las vellosidades placentarias porcinas (29). Los valores hallados con Ki67 fueron inferiores a los detectados con PCNA. Esto podría deberse a que la proteína PCNA no es exclusiva del ciclo celular, sino que también participa en los mecanismos de replicación y reparación del ADN en combinación con la enzima ADN polimerasa δ (7). Sin embargo, aunque superior a PCNA como mar-

cador de proliferación, Ki67 posee reconocidas limitaciones y su función exacta es desconocida (5).

La muerte celular programada constituye un factor esencial en el desarrollo placentario (26). El elevado índice apoptótico hallado en el presente estudio en las vellosidades placentarias de la gestación temprana sería indicativo de una mayor remodelación tisular por el rápido aumento en masa fetal que acontece en cerdos hasta el día 55 de preñez (1). Cristofolini *et al.* (28) han postulado que la apoptosis en la gestación temprana sería responsable de la remodelación de la interfase placentaria que favorecería el contacto materno-fetal. Este período de rápido crecimiento embrionario constituye uno de los momentos críticos de la gestación porcina por los elevados índices de muerte embrionaria (30). A partir del día ± 60 , en que se observan los menores índices IAp, existe un aumento en la muerte celular programada por apoptosis, alcanzándose el máximo índice apoptótico al día ± 90 de preñez. Esto estaría relacionado con la remodelación tisular que acompaña a la gestación, necesaria para acondicionar los tejidos placentarios al progresivo aumento en masa fetal. Esto incluiría la transformación de las vellosidades secundarias en vellosidades terciarias indispensables para la optimización del intercambio nutricional entre madre y fetos. Ha sido demostrado, en humanos, que la apoptosis aumenta a medida que avanza la gestación, sugiriendo un rol importante en la diferenciación y degeneración de las vellosidades trofoblásticas (17, 18). Resultados similares han sido descritos en cerdos (22-28).

Por otra parte, se ha informado que el aumento de apoptosis en el tejido placentario es el resultado de mecanismos compensatorios debido a un transporte deficiente de nutrientes o de gases (12). El crecimiento fetal en detrimento del crecimiento placentario disminuye la

libre difusibilidad de oxígeno, fenómeno que constituye un fuerte estimulante de la apoptosis en diversos tejidos, incluso en la placenta humana (14, 15). La placenta reacciona al estrés hipóxico aumentando el número de células apoptóticas (15). Otro de los factores propiciadores de la apoptosis podría estar relacionado con la menor expresión de Bcl-2, conocido gen antiapoptótico. Cristofolini (25) detectó una inmunomarcación negativa de la proteína Bcl-2 en las vellosidades placentarias porcinas a lo largo de la preñez. El incremento en la apoptosis en la gestación próxima al término ha sido previamente documentado por otros autores (17, 18, 27). En este estadio, la apoptosis podría estar participando de la remodelación celular placentaria que contribuye a la separación de las membranas maternas y fetales durante al parto, como ha sido informado en cerdos (19, 25), así también en bovinos (16) y en humanos (20).

Diversos autores han señalado que existe una relación inversa entre proliferación celular y apoptosis

(16, 21). Esto fue puesto de manifiesto en los resultados hallados en las placentas de ± 90 días. En este período se observó una relación inversa entre el patrón de marcación de PCNA y el índice apoptótico IAp.

Existe numerosa bibliografía sobre el fenómeno de apoptosis en la progresión normal de la gestación. Sin embargo, no se han encontrado reportes acerca del rol de la proliferación celular en dicho estado fisiológico en cerdas. A lo largo de la preñez, las células placentarias eliminadas por apoptosis son reemplazadas a través de un activo proceso proliferativo. Ambos fenómenos resultan necesarios para el desarrollo y remodelación de las principales estructuras involucradas en el intercambio materno-fetal, las vellosidades.

AGRADECIMIENTOS

Quisiéramos agradecer a la Tca. Nelcy Schleef por su asistencia técnica en la preparación de los tejidos parafinados.

REFERENCIAS BIBLIOGRÁFICAS

1. Merkis C, Cristofolini A, Franchino M, Moschetti E, Koncurat M (2005) Relación entre área total y área epitelial de vellosidades placentarias porcinas de diferentes estadios gestacionales. *In Vet* 7: 47-54.
2. Benirschke K and Kaufmann P (2000) *Pathology of the Human Placenta*. Springer-Verlag 4th Ed, New York, USA.
3. Kelten C, Zekioglu O, Terek C, Özdemir N, Düzcan E (2010) Expression of Ki-67, Bcl-2 and Bax in the first trimester abortion materials. *Turk J Pathol* 26: 31-37.
4. Olvera M, Harris S, Amezcuca C, McCourty A, Rezk S, Koo C, Felix J, Brynes R (2001) Immunohistochemical expression of cell cycle proteins E2F-1, Cdk-2, Cyclin E, p27kip1, and Ki-67 in normal placenta and gestational trophoblastic disease. *Mod Pathol* 14(10): 1036-1042.
5. Xue W, Khoo U, Ngan H, Chan K, Chiu P, Tsao S, Cheung A (2003) Minichromosome maintenance protein 7 expression in gestational trophoblastic disease: correlation with Ki67, PCNA and clinicopathological parameters. *Histopathology* 43: 485-490.
6. Acar N, Korgun ET, Cayli S, Sahin Z, Demir R, Ustunel I (2008) Is there a relationship between PCNA expression and diabetic placental development during pregnancy? *Acta Histochem* 110: 408-417.
7. Unek G, Ozmen A, Kipmen-Korgun D, Turkyay Korgun E (2012) Immunolocalization of PCNA, Ki67, p27 and p57 in normal and dexamethasone-induced intrauterine growth restriction placental development in rat. *Acta Histochem* 114(1): 31-40.
8. Korgun E, Celik-Ozenci C, Acar N, Cayli S, Desoye G, Demir R (2006) Location of cell cycle regulators cyclin B1, cyclin A, PCNA, Ki67 and cell cycle inhibitors p21, p27 and p57 in human first trimester placenta and deciduas. *Histochem Cell Biol* 125: 615-624.
9. Naryzhny SN (2008) Proliferating cell nuclear antigen: a proteomics view. *Cell Mol Life Sci* 65(3): 789-808.
10. Takahashi T, Caviness Jr VS (1993) PCNA-binding to DNA at the G1/S transition in proliferating cells of the developing cerebral wall. *J Neurocytol* 22: 1096-1102.
11. Angosto M (2003) Bases moleculares de la apoptosis. *Anal Real Acad Nal Farm* 69(1): 36-63.
12. Greijer A and van der Wall E (2004) The role of hypoxia inducible factor 1 (HIF-1) in hypoxia induced apoptosis. *J Clin Pathol* 57: 1009-1014.
13. Heazell A, Harris L, Forbes K, Crocker I (2006) Placental cell turnover in health and disease. *Reviews in Gynaecological and Perinatal Practice* 6: 80-86.
14. Levy R and Nelson D. (2000) To be, or not to be, that is the question. Apoptosis in the human placenta. *Placenta* 21: 1-13.

15. Barrio E, Calvo M, Romo A, Alvarez R, Gutierrez J, Fernández Longás A (2003) Crecimiento intrauterino restringido: estudio de la apoptosis en la placenta. *Anal Pediatr* 58(2): 51-54.
16. Boos A, Janssen V, Mülling C (2003) Proliferation and apoptosis in bovine placentomes during pregnancy and around induced and spontaneous parturition as well as in cows retaining the fetal membranes. *Reproduction* 126: 469-480.
17. Takahashi T, Caviness Jr VS (1993) PCNA-binding to DNA at the G1/S transition in proliferating cells of the developing cerebral wall. *J Neurocytol* 22: 1096-102.
18. Huppertz B, Kadyrov M, Kingdom JC (2006) Apoptosis and its role in the trophoblast. *Am J Obstet Gynecol* 195: 29-39.
19. Okano A, Ogawa H, Takahashi H, Geshi M (2007) Apoptosis in the porcine uterine endometrium during the estrous cycle, early pregnancy and *post partum*. *J Reprod Dev* 53(4): 923-930.
20. Reti N, Lappas M, Riley C, Wlodek M, Permezel L, Walker S, Rice G (2007) Why do membranes rupture at term? Evidence of increased cellular apoptosis in the supracervical fetal membranes. *Am J Obstet Gynecol* 196(5): 484.e1-484.e10.
21. Heazell A and Crocker I (2008) Live and Let Die. Regulation of villous trophoblast apoptosis in normal and abnormal pregnancies. *Placenta* 29: 772-783.
22. Merkis C, Cristofolini A, Koncurat M (2007) Apoptotic phenomena during porcine placentation. *REDVET* 8(1): 1-10.
23. Cristofolini A, Merkis C, Barroso F, Vaquer V, Lloret M, Moschetti E, Koncurat M (2008) Detección de fibrinógeno, FAS B-10, FAS ZB4 y FAS C-20 durante la placentación porcina. *REDVET IX(7)*: 1-10.
24. Cristofolini A, Merkis C, Sanchis E, Chanique A, Allende F, Campos M, Alessio A, Taglialegra A, Moschetti E, Koncurat M (2009) Cellular apoptosis in porcine placenta of different periods of gestation. *Acta Microsc* 18(C): 691-692.
25. Cristofolini A (2010) Estudio de la remodelación celular durante la placentación porcina. Tesis Doctoral. Biblioteca Universidad Nacional de Río Cuarto.
26. Merkis C, Cristofolini A, Sanchis E, Koncurat M (2010) Expression of death cellular receptors FAS/CD95 and DR4 during porcine placentation. *Int J Morphol* 28(3): 829-834.
27. Cristofolini A, Merkis C, Koncurat M (2012) Remodelación celular durante la placentación porcina. Editorial Académica Española, LAP LAMBERT Academic Publishing GmbH & Co. KG, Saarbrücken, Germany.
28. Cristofolini A, Sanchis G, Moliva M, Alonso L, Chanique A, Koncurat M, Merkis C (2013) Cellular remodelling by apoptosis during porcine placentation. *Reprod Dom Anim* 48(4): 584-590.
29. Sanchis EG (2013) Estudio de la neovascularización durante la placentación porcina. Tesis Doctoral. Biblioteca de la Universidad Nacional de Río Cuarto.
30. Van der Lende T and Van Rens B (2003) Critical periods for fetal mortality in gilts identified by analysing the length distribution of mummified fetuses and frequency on non-fresh stillborn piglets. *Anim Reprod Sci* 75: 141-150.
31. Marrable A (1971) The embryonic pig: A chronological account. Ed. Exeter, Pitman Medical, London, UK.
32. Sanchis EG (2015) Porcine placental immunoexpression of vascular endothelial growth factor, placenta growth factor, Flt-1 and Flk-1. *Biotech Histochem*. En prensa.
33. Di Rienzo J, Casanoves F, Balzarini M, Gonzalez L, Tablada M, Robledo C (2009) InfoStat versión 2009. Grupo InfoStat, FCA, Universidad Nacional de Córdoba, Argentina.