




El tercer gran salto: los coronavirus animales en América Latina


The third great leap: animal coronaviruses in Latin America


Colina, Santiago Emanuel; Aspitia, Carolina Gabriela; Nogueiras, Juan Pablo; Serena, María Soledad; Echeverría, María Gabriela; Metz, Germán Ernesto


 Santiago Emanuel Colina
Laboratorio de Virología, Facultad de Ciencias Veterinarias, Universidad Nacional de La Plata, Argentina. Consejo Nacional de Investigaciones Científicas y Técnicas (CONICET), Argentina

 Carolina Gabriela Aspitia
Laboratorio de Virología, Facultad de Ciencias Veterinarias, Universidad Nacional de La Plata, Argentina.

 Juan Pablo Nogueiras
Laboratorio de Virología, Facultad de Ciencias Veterinarias, Universidad Nacional de La Plata, Argentina.

 María Soledad Serena
Laboratorio de Virología, Facultad de Ciencias Veterinarias, Universidad Nacional de La Plata, Argentina. Consejo Nacional de Investigaciones Científicas y Técnicas (CONICET), Argentina

 María Gabriela Echeverría
Laboratorio de Virología, Facultad de Ciencias Veterinarias, Universidad Nacional de La Plata, Argentina. Consejo Nacional de Investigaciones Científicas y Técnicas (CONICET), Argentina

 Germán Ernesto Metz *
germanmetz@fcv.unlp.edu.ar
Laboratorio de Virología, Facultad de Ciencias Veterinarias, Universidad Nacional de La Plata, Argentina. Consejo Nacional de Investigaciones Científicas y Técnicas (CONICET), Argentina

ANALECTA VETERINARIA
Universidad Nacional de La Plata, Argentina
ISSN: 1514-2590
Periodicidad: Semestral
vol. 41, núm. 2, e059, 2021
analecta@fcv.unlp.edu.ar

Recepción: 31 Agosto 2021
Revisado: 15 Octubre 2021
Aprobación: 24 Noviembre 2021

URL:
<http://portal.amelica.org/ameli/jatsRepo/25/252440004/index.html>

Resumen: Una partícula viral de aproximadamente 120 nm ha modificado totalmente lo que sucede en nuestro mundo de 12.000 km de diámetro. La primera epidemia del coronavirus del síndrome respiratorio agudo grave (SARS), y luego la del síndrome respiratorio de Oriente Medio (MERS), alertaron del potencial de transmisión entre especies de esta familia viral. Sin embargo, no fue hasta su tercer gran salto con la pandemia del SARS-CoV-2 que el foco de toda la comunidad científica se centró en ellos. Existen diversos saltos interespecies reportados en medicina veterinaria que no son más que intentos de los coronavirus de perfeccionar su potencial de transmisión para llegar a más de 7 mil millones de huéspedes en quienes replicar. Este artículo describe las características morfológicas y genéticas de los coronavirus, su particular mecanismo de replicación y cómo este influye en su diseminación. Del mismo modo, se describen signos clínicos, lesiones, variantes antigénicas y control mediante vacunación de los principales coronavirus asociados a diferentes especies animales, con un especial énfasis en los antecedentes reportados sobre coronavirus en América Latina.

Palabras clave: Coronavirus, Medicina Veterinaria, América Latina, SARS-CoV-2.

Abstract: A 120 nm viral particle has completely modified what happens in a 12,000 km diameter planet. The first epidemics caused by the severe acute respiratory syndrome (SARS) coronavirus and the Middle East respiratory syndrome (MERS) coronaviruses, alerted to the potential for interspecies transmission. However, it was not until coronaviruses' third big leap with the new pandemic SARS-CoV-2 that the entire scientific community focused on them. There are several interspecies jumps reported in veterinary medicine that are nothing more than different coronaviruses attempts to perfect their transmission and potentially reach more than 7 billion hosts in which they can replicate. This article describes morphological and genetic characteristics of coronaviruses, their particular replication mechanism and how it influences their dissemination. In addition, clinical signs, lesions, antigenic variants and vaccination control of the main coronaviruses associated with different animal species are described, with a special emphasis on reports in Latin America.

Keywords: Coronavirus, Veterinary medicine, Latin America, SARS-CoV-2.

1. Introducción

Las primeras evidencias de infección por coronavirus en animales datan de casi mediados del siglo pasado. En el año 1931, se detectó una nueva enfermedad del tracto respiratorio superior de gallinas en los Estados Unidos (Schalk & Hawn, 1931), la que recién en el año 1937 logró replicarse en embriones de pollo (Beaudette & Hudson, 1937), denominándose al agente etiológico como “virus de la bronquitis infecciosa”. Sin embargo, no fue hasta 1967 que este virus, junto con el de la hepatitis murina y otros dos productores de resfríos en humanos, fueron agrupados como coronavirus, en base a las observaciones realizadas mediante microscopía electrónica en las cuales se observaba un halo característico con forma de corona solar (Almeida & Tyrrell, 1967).

En los sucesivos años, y con el progreso de las técnicas de aislamiento y caracterización viral, se han determinado más de 45 especies virales pertenecientes a cuatro géneros (*Alphacoronavirus*, *Betacoronavirus*, *Deltacoronavirus* y *Gammacoronavirus*) que componen la familia *Coronaviridae*, afectando tanto al ser humano como a diversas especies animales (ICTV, 2019).

2. Estructura y mecanismo de replicación de los coronavirus

Los coronavirus son virus que poseen un diámetro promedio de 120 nm. Su genoma es de ARN de simple cadena de polaridad positiva (ARN_{sc} +) y presentan envoltura (Figura 1). El genoma de los coronavirus es el más grande entre los genomas virales de ARN, con un tamaño promedio de 30 Kpb. En su región 5', se encuentran dos grandes marcos abiertos de lectura (ORF) denominados ORF1a y ORF1b, comprendiendo casi el 75 % del total del genoma. Por otro lado, en la región 3' se encuentran los restantes ORFs que codifican para las proteínas estructurales y accesorias que varían entre los distintos géneros de coronavirus. Si bien las proteínas accesorias no son necesarias para la replicación viral, desempeñan un rol importante en la patogénesis (Michel *et al.*, 2020). La envoltura viral está formada por las proyecciones características observadas en la microscopía electrónica correspondientes a la glicoproteína S, que junto a las proteínas M y E, están presentes en todas las especies de coronavirus. Los betacoronavirus, en su mayoría, expresan una proteína de envoltura adicional denominada proteína accesoria hemoaglutinina-esterasa o HE, que suele formar una segunda, y menor, capa de proyecciones dentro de la partícula viral. Por último, la proteína N es una proteína que se asocia al genoma de todos los coronavirus a modo de protección del material genético (Masters, 2006).

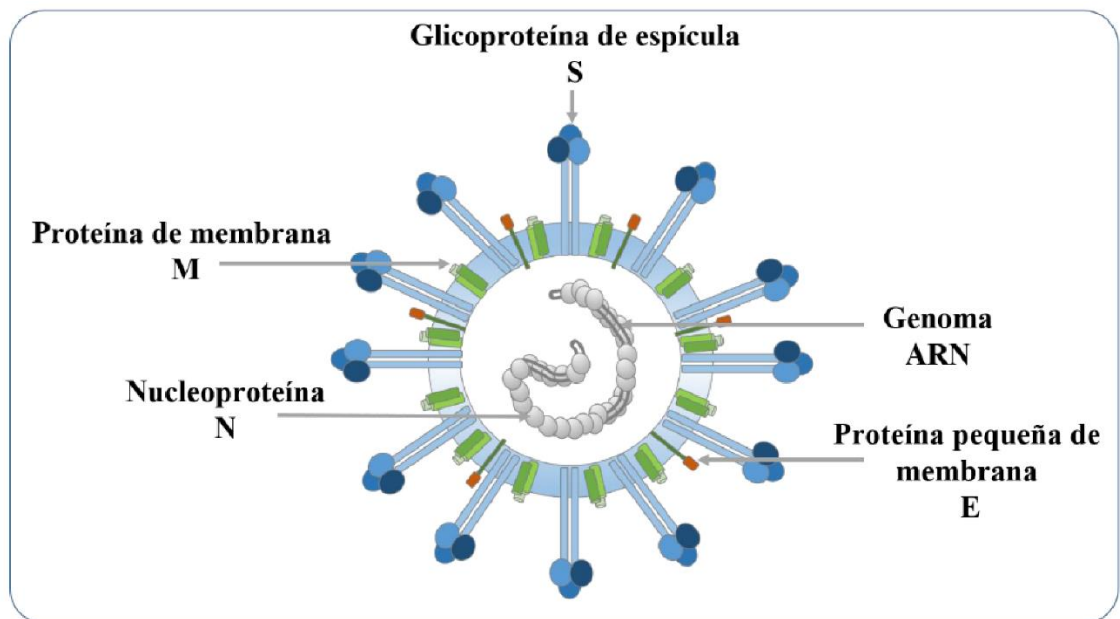


Figura 1. Representación esquemática de una partícula de coronavirus. Se indican con flechas el genoma viral y las principales proteínas estructurales conservadas entre todas las especies virales de coronavirus.

El proceso de transcripción y síntesis de las proteínas de los coronavirus involucra una estrategia conservada dentro del orden *Nidovirales* que se denomina transcripción anidada de ARNm subgenómicos (Figura 2) (Di *et al.*, 2018). El genoma de ARN de polaridad positiva le confiere la capacidad de comportarse como ARN mensajero una vez dentro de las células hospedadoras y así iniciar el proceso de replicación (Figura 3). A partir de los ORFs 1a y 1b, los ribosomas celulares traducirán dos poliproteínas principales: la poliproteína pp1a y la pp1ab. La poliproteína pp1a, de mayor concentración, será el producto de la traducción del ORF1a. Por otro lado, el ORF1b, al no poseer un sitio de inicio para la traducción, solo podrá traducirse de manera conjunta con el ORF1a, debido a la presencia de una “secuencia resbaladiza” al final de este. Esta secuencia resbaladiza permite que se traduzca el ORF1b, en conjunto con el ORF1a, el cual no posee sitio de inicio para la traducción. Como consecuencia, y en menor proporción, se traducirá la segunda poliproteína viral denominada pp1ab (Kelly *et al.*, 2021). A partir de ambas poliproteínas, y mediante diferentes procesamientos catalíticos, se clivarán las diferentes proteínas no estructurales que conformarán el complejo de transcripción/replicación viral. Este complejo será el encargado de replicar el genoma y transcribir los ARNm subgenómicos, a partir de los cuales se sintetizarán las proteínas estructurales/accesorias presentes en la región 3' del genoma (Wang *et al.*, 2020). Los ARNm subgenómicos anidados tienen la particularidad que sintetizan ARNm de diferentes tamaños mediante un proceso inusual de transcripción discontinua. Dichos ARNm subgenómicos están formados por una secuencia líder e idéntica a la presente en el extremo 5' del genoma y una secuencia codificante principal que deriva de la región 3'. Es decir, que la polimerasa debe “saltar” de un extremo al otro en este proceso de transcripción, lo que posibilita la recombinación y aparición de nuevas cepas virales dentro de esta familia viral (Di *et al.*, 2018). Una vez replicado el genoma y sintetizadas todas las proteínas estructurales/accesorias, todos los

constituyentes de la partícula viral se ensamblan y adquieren la envoltura viral durante su paso por el retículo endoplasmático y aparato de Golgi de la célula hospedadora. De esta manera, las partículas virales maduras son liberadas por exocitosis de la célula infectada (Garoff *et al.*, 1998).

La infección de nuevas células requerirá de la unión de la glicoproteína S, presente en la envoltura viral, con un receptor celular determinado, dependiendo del género y/o especie viral (Szczepanski *et al.*, 2019).

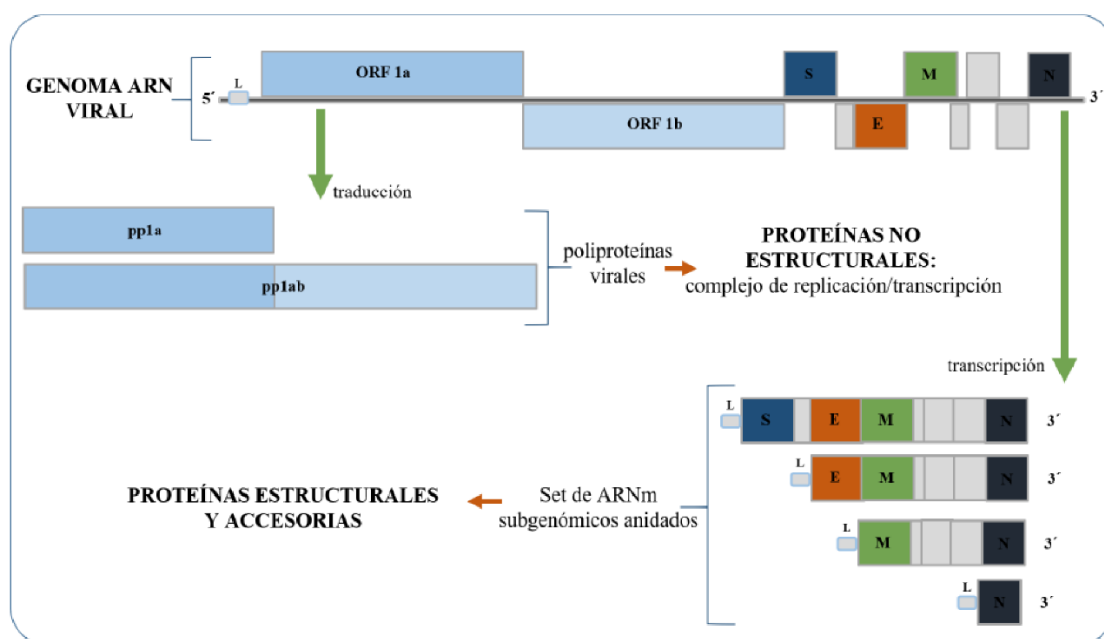


Figura 2. Esquema del proceso de transcripción/traducción en el ciclo de replicación de los coronavirus. Se indican las poliproteínas virales pp1a y pp1ab a partir de las cuales se traducen las proteínas no estructurales que conforman el complejo de replicación/transcripción de los coronavirus. Este complejo es el encargado de replicar el genoma y de transcribir el set de ARNm subgenómicos anidados, a partir de los cuales se sintetizan las proteínas estructurales y accesorias de los coronavirus.

3. Coronavirus de importancia en Medicina Veterinaria

Entre las diversas infecciones virales que afectan a las especies animales de importancia en Medicina Veterinaria, los coronavirus son una familia que ha ido cobrando cada vez más relevancia desde el primer brote del SARS-CoV. Esta familia, dependiendo de la especie, produce signos respiratorios, entéricos y/o neurológicos, sin mayores consecuencias en la especie afectada.

Los animales de compañía, como así también los de producción y aquellos utilizados en investigación, son susceptibles a las infecciones por coronavirus (Colina *et al.*, 2021); incluso existen reportes de especies de coronavirus que pueden infectar a más de una especie animal (Chan *et al.*, 2013). De esta manera, se genera la posibilidad de recombinaciones virales y de la aparición de nuevas especies de coronavirus con potencial de transmisión entre especies animales y/o a los humanos. Es por esto, que es importante el reconocimiento de los diferentes coronavirus y sus signos clínicos en las diferentes especies de interés veterinario, tanto para garantizar la sanidad animal como para proteger la salud humana.

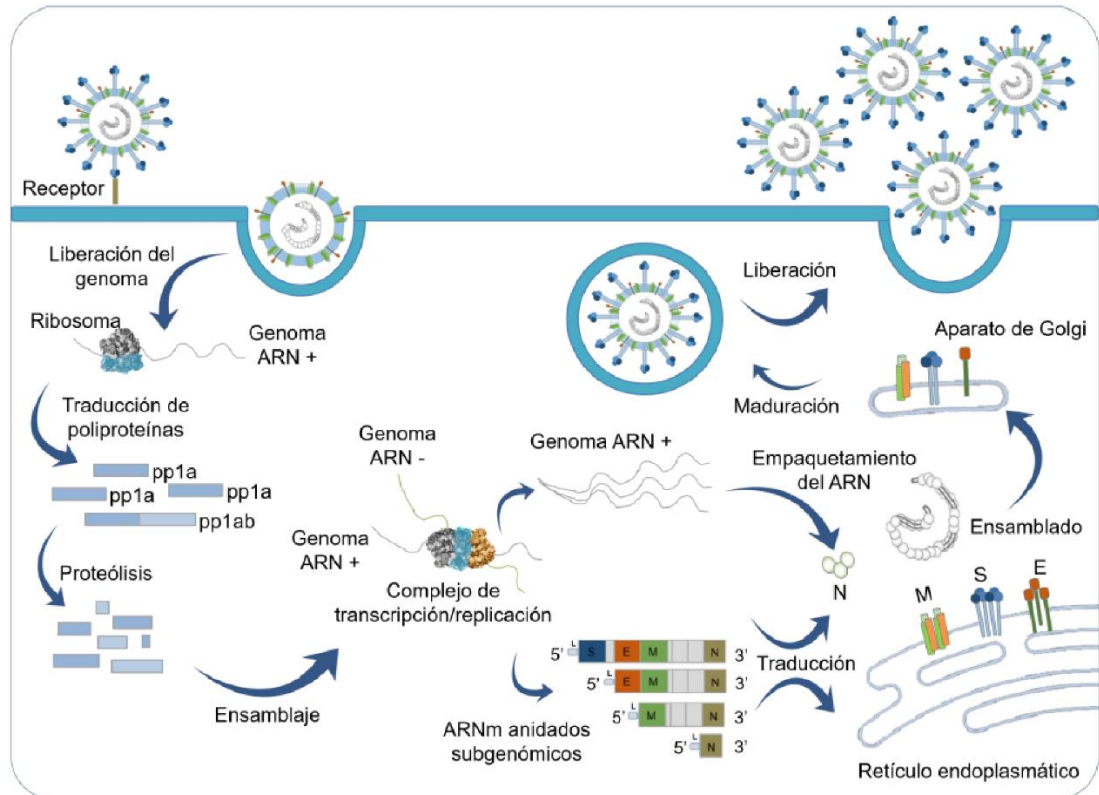


Figura 3. Representación esquemática del ciclo replicativo completo de los coronavirus. Se muestran las diferentes etapas, desde la adsorción inicial de la partícula viral a la superficie celular hasta la liberación de la célula infectada.

3.1 Coronavirus en pequeños animales

3.1.1. *Coronavirus caninos*

Los coronavirus caninos (CCoV) poseen especies representantes de los géneros *Alphacoronavirus* y *Betacoronavirus*. Los CCoV presentan dos biotipos bien característicos: el alphacoronavirus entérico canino (CECoV) y el betacoronavirus respiratorio canino (CRCoV). Son conocidos, además, dos genotipos principales, el genotipo I y el genotipo II, este último subdividido a su vez en genotipos IIa y IIb (Decaro *et al.*, 2009). Mientras los primeros reportes de coronavirus caninos asociados a signos entéricos datan del año 1971 en Alemania, los asociados a signos respiratorios corresponden al año 2003 en Italia (Binn *et al.*, 1974; Erles *et al.*, 2003).

La vía de transmisión fue establecida inicialmente como transmisión fecal-oral para el biotipo CECoV y transmisión aérea para el biotipo CRCoV (Priestnall *et al.*, 2014). Sin embargo, para este último, se ha reportado su detección a partir de hisopados anales, por lo que la transmisión fecal-oral no debería descartarse. En general, las infecciones por los CCoV están asociadas con altas tasas de morbilidad, pero baja mortalidad (Mitchell *et al.*, 2013). Los signos clínicos suelen ser leves y están asociados a una enteritis con falta de apetito, letargia y diarrea. En cachorros de pocas semanas y perros debilitados, el cuadro suele ser más grave involucrando vómitos, deshidratación/desnu-

trición y diarrea sanguinolenta (Pratelli, 2006). Se ha documentado la aparición de una cepa hipervirulenta pantrópica (pCCoV), la cual produce signos clínicos mucho más severos como desórdenes neurológicos (convulsiones y ataxia) y una severa leucopenia, la que, sumada a los signos antes mencionados, lleva a la rápida muerte del animal infectado (Decaro & Buonavoglia, 2011).

Para el caso del CRCoV, un estudio experimental demostró que, en general, los signos respiratorios son leves con estornudos, tos y secreción nasal abundante (Mitchell *et al.*, 2013). Las infecciones con este biotipo tienen un rol primordial en el desarrollo de los primeros estadios de la enfermedad respiratoria multifactorial infecciosa canina (CIRD) o tos de las perreras (Buonavoglia & Martella, 2007).

En los cuadros más severos de enfermedad entérica pueden estar presentes otros agentes virales como adenovirus canino tipo 1, distemper y parvovirus canino tipo 2 (Pratelli *et al.*, 2001); incluso las coinfecciones con este último virus han alcanzado valores superiores al 75 % (Gizzi *et al.*, 2014). Por otra parte, en las infecciones respiratorias se suelen encontrar patógenos como Bordetella bronchiseptica, Mycoplasma cynos, adenovirus canino tipo 2 y virus de la parainfluenza canina, reforzando así la hipótesis de que el CRCoV es un importante elemento a la hora de desarrollar la CIRD (Buonavoglia & Martella, 2007).

Los estudios histopatológicos han demostrado diferencias en los patrones de infección entre ambos biotipos. El CECoV replica principalmente en enterocitos, produciendo la distorsión de las microvellosidades y la concomitante pérdida de su función (Licitra *et al.*, 2014). También puede replicar en la mucosa de los intestinos delgado y grueso, hígado, pulmones y estructuras linfoides, aunque sin afectar sus funciones. En el caso del CRCoV, los órganos más afectados son los de las vías respiratorias superiores con el mayor daño en la mucosa de la tráquea y de las narinas e inflamación y pérdida de las cilias, lo que predispone a infecciones con otros patógenos respiratorios (Mitchell *et al.*, 2013).

Los brotes alrededor del mundo han sido extensamente documentados (Ntafis *et al.*, 2010). En América Latina, no se reportan brotes de CCoV, pero sí análisis de detección viral y prevalencia en diferentes poblaciones animales. En Argentina, por ejemplo, los estudios corresponden a detecciones virales mediante microscopía electrónica (del Amo *et al.*, 1999) y a estudios de seroprevalencia que demostraron valores altos de positividad (Orozco *et al.*, 2014). Se han realizado diversos rastreos serológicos y moleculares en otros países de la región como Bolivia (Bronson *et al.*, 2008), Brasil (Castro *et al.*, 2010), Ecuador (Berrezueta Reyes, 2014), Colombia (Santana-Clavijo *et al.*, 2020), México (Flores Ortega *et al.*, 2015), Perú (Irazabal Léctor, 2018) y San Cristóbal y Nieves (Navarro *et al.*, 2017). En Bolivia, se detectó también infección por CCoV en un aguará guazú (*Chrysocyon brachyurus*) (Deem & Emmons, 2005), mientras que en Brasil se detectó en zorros (*Pseudalopex gymnocercus* y *Cerdocyon thous*), miembros salvajes de la familia Canidae (de Oliveira Hübner *et al.*, 2010).

La única caracterización de cepas circulantes en toda América Latina se realizó en Brasil, donde se encontró circulación de ambos genotipos de CCoV (Barros *et al.*, 2018; Costa *et al.*, 2014). Incluso, se ha detectado la presencia de la cepa pantrópica pCCoV (Pinto *et al.*, 2014).

Solo existen vacunas a virus atenuado o inactivado (Tizard, 2020) para el biotipo FECoV. Sin embargo, no suelen estar recomendadas ya que no se ha establecido un claro beneficio para los cachorros, principales destinatarios de estas (Day *et al.*, 2020). Esto se debe a que la inmunidad pasiva brindada por el calostro materno interfiere en la producción de inmunidad por la vacunación (Franco & Puentes, 2020).

3.1.2 *Coronavirus felinos*

Los coronavirus felinos (FCoV) pertenecen al género *Alphacoronavirus* y son reconocidos por producir enfermedades entéricas tanto en felinos domésticos como salvajes (Stout *et al.*, 2021). Existen dos serotipos característicos denominados FECoV tipo I y tipo II y dos biotipos, basados en la patogenia de la enfermedad ocasionada: el biotipo FECV puede producir enfermedad entérica leve o subclínica, mientras que el biotipo FIPV provoca una enteritis severa, pudiendo generar una peritonitis infecciosa felina (Tekes & Thiel, 2016). Sorprendentemente, se ha establecido que el biotipo FECV puede mutar al biotipo FIPV, dependiendo de diversos factores del hospedador y del virus (Kennedy, 2020). En América Latina, se reporta la prevalencia de ambos biotipos de FCoV.

Los FCoV se transmiten principalmente por vía fecal-oral y fómites (Tekes & Thiel, 2016). Se ha establecido que una alta carga viral en heces podría ser indicativo de futuros problemas de peritonitis infecciosa (Pedersen, 2014). Si bien el biotipo FIPV puede diseminarse a través de las heces, se sabe que esta vía de transmisión no es de importancia epidemiológica (Kennedy, 2020).

En lo que respecta a signología clínica, las infecciones con el biotipo FECV pueden ser asintomáticas o solo generar una gastroenteritis leve con diarrea (Haake *et al.*, 2020). Por su parte, la infección con el FIPV puede contribuir a desencadenar el síndrome de la peritonitis infecciosa felina (FIP), que causa la muerte en el 100 % de los felinos jóvenes infectados (Pedersen, 2014). En gatos inmunocomprometidos, la FIP puede generar signos clínicos como anorexia, letargo, pérdida de peso y pirexia (Kennedy, 2020). Adicionalmente, puede existir o no acumulación de líquido en la cavidad abdominal, denominándose FIP húmeda o FIP seca, respectivamente. En este último caso, suele observarse la aparición de signos neurológicos y/u oculares, como ataxia y uveítis (Felten & Hartmann, 2019; Kennedy, 2020). También se ha observado una combinación de estas dos formas clínicas, denominada FIP mixta, en la que aparecen lesiones granulomatosas en órganos junto con acumulación de fluidos (Kipar & Meli, 2014).

El biotipo FECV presenta tropismo por los enterocitos apicales de las vellosidades, desde el duodeno distal hasta el ciego, generando comúnmente acortamiento y fusión de las vellosidades intestinales e hiperplasia del epitelio de las criptas (Haake *et al.*, 2020). Puede también infectar, aunque de manera deficiente, a los monocitos, lo que contribuye a su diseminación por todo el cuerpo (Tekes & Thiel, 2016).

La infección con el biotipo FIPV produce lesiones que varían según la forma húmeda o seca de la FIP, por lo que son necesarios diversos estudios para llegar a un diagnóstico definitivo (Addie *et al.*, 2009). La FIP húmeda, se caracteriza por acumulación de líquido de color amarillo claro,

semitranslúcido y rico en proteínas en peritoneo o tórax, y serositis/pleuritis fibrinosa y granulomatosa que afecta el parénquima de varios órganos. También se puede observar inflamación piogranulomatosa, con frecuente compromiso de vasos sanguíneos y consecuentes hemorragias subcapsulares en el hígado, el bazo y los riñones y subserosas en los intestinos y los pulmones (Haake *et al.*, 2020). Por otro lado, la FIP seca se caracteriza por la aparición de piogranulomas parenquimatosos y serosos que pueden extenderse desde las superficies serosas al parénquima de uno o varios órganos afectados, como el riñón, el ojo, el cerebro, los linfonódulos mesentéricos y mediastínicos, el epiplón, el intestino y el hígado. A su vez, pueden ocurrir lesiones inflamatorias perivasculares con agregados de macrófagos con o sin presencia de vasculitis (Haake *et al.*, 2020). El FIPV es conocido además por su gran facilidad de infectar monocitos y macrófagos y diseminarse así rápidamente por todo el organismo (Kennedy, 2020).

En nuestra región se reportan diversos estudios seroepidemiológicos. En Brasil, diversos trabajos refieren una amplia distribución de estos coronavirus en las poblaciones felinas (Johann *et al.*, 2009; Mósena *et al.*, 2019). En Colombia, por su parte, se encontraron seroprevalencias altas cercanas al 85 %, correspondientes al serotipo tipo I, en gatos de albergues (Delgado Villamizar, 2018).

Existen reportes de detección en miembros salvajes de la familia Felidae. En Guatemala, por ejemplo, se encontró serología positiva en un margay (*Leopardus wiedii*) (Lickey *et al.*, 2005) al igual que lo ocurrido en Argentina en un gato montés sudamericano (*Leopardus geoffroyi*) (Uhart *et al.*, 2012) y en Colombia en un tigre de Bengala (*Panthera tigris tigris*) y dos ocelotes (*Leopardus pardalis*) (Fletcher Uribe *et al.*, 2017).

Particularmente, para el biotipo FIPV se reportan prevalencias menores al 5 % en Brasil (Silva de Oliveira, 2017; Veloso *et al.*, 2021), detección del serotipo II del FIPV en Colombia a partir de un gato con FIP húmeda (Santana-Clavijo *et al.*, 2020), FIPV asociado a signos neurológicos en Uruguay (Benítez *et al.*, 2016) y casos clínicos de FIP húmeda en Perú (Rubio & Chavera, 2018) y Chile (Albala & Court, 1986).

La vacunación contra los FCoV no es recomendable porque se reconoce que los gatos muy jóvenes suelen estar tempranamente expuestos a este coronavirus, además de que los anticuerpos generados tras la vacunación potencian la aparición de FIP (Huisman *et al.*, 2009; Tizard, 2020).

3.2 Coronavirus en grandes animales

3.2.1 *Coronavirus bovinos*

Los coronavirus bovinos (BCoV) pertenecen al género *Betacoronavirus* y están asociados con enfermedades respiratorias y entéricas en bovinos y otros rumiantes salvajes como el venado cola blanca (*Odocoileus virginianus*), el ciervo sambar (*Rusa unicolor*) o el antílope acuático (*Kobus ellipsiprymnus*) (Saif, 2010). Los BCoV, reportados por primera vez en Estados Unidos en 1975, se agrupan en un único serotipo y genotipo, que se pueden dividir en dos biotipos principales: los entéricos (BECoV) y los respiratorios (BRCoV) (Vlasova & Saif, 2021).

Los BECoV son comunes en la diarrea neonatal en terneros (NCD) como así también en la disentería de invierno (WD) (Vlasova & Saif, 2021). Por su parte, los BRCoV afectan comúnmente a bovinos de todas las edades y son un patógeno de importancia dentro de la enfermedad respiratoria bovina o complejo respiratorio bovino (BRDC) (Saif, 2010). Cabe destacar, que las infecciones que involucran ambos biotipos pueden ser acompañadas por coinfecciones con otros patógenos, como bacterias y virus, los cuales complican el cuadro clínico (Saif, 2010).

La transmisión de los BCoV es por vía fecal-oral, respiratoria y por fomites (Clark, 1993; Oma *et al.*, 2018). De hecho, se ha encontrado que la infección por BCoV puede ser detectada primeramente en secreciones nasales y luego en muestras fecales (Thomas *et al.*, 2006).

Los signos clínicos varían de acuerdo con el biotipo interviniente. Las infecciones con BECoV que conducen a la NCD se caracterizan por la presencia de un cuadro entérico que lleva a la aparición de diarrea acuosa, especialmente en terneros de un mes de edad. Los animales se observan decaídos y anoréxicos y, en algunos casos puede haber deshidratación y pirexia (Clark, 1993). Por el contrario, en la WD, se ven afectados los bovinos adultos con signos clínicos que suelen ser diarrea aguda acuosa, depresión, fiebre, disminución de la producción de leche, descarga nasolagrimal, tos y producción de acidosis metabólica e hipoglucemia (Clark, 1993; Trávén *et al.*, 2001).

En el caso de las infecciones con BRCoV, los signos clínicos suelen ser tos, rinitis, fiebre o neumonía, pudiendo estar acompañados también de inapetencia y diarrea (Saif, 2010). En este sentido, se postula que el BRCoV es un patógeno necesario para desencadenar el BRDC, el cual se caracteriza por signos como fiebre, disnea, desarrollo de bronconeumonía, opistótonos, estertores, pérdida de peso y muerte (Headley *et al.*, 2018; Saif, 2010).

La patogenicidad, en los síndromes entéricos, se corresponde con la destrucción y fusión de las vellosidades a lo largo del intestino delgado y grueso, lo que lleva a un síndrome de malabsorción y subsecuente diarrea, la que suele agravarse debido a la hiperplasia de la cripta y aumento en la secreción de fluidos por parte del epitelio intestinal (Clark, 1993; Vlasova & Saif, 2020). Respecto a la patogenia en los síndromes respiratorios, las lesiones pulmonares, bronquitis, bronquiolitis y enfisema intersticial, suelen complicarse por infecciones con otros patógenos respiratorios (Saif, 2010).

En América Latina, las infecciones por BCoV están bien documentadas en países con modelos económicos agroexportadores. Por ejemplo, en Argentina, algunos estudios han encontrado un mayor porcentaje de BCoV en granjas de producción lechera respecto a las de producción de carne (Bertoni *et al.*, 2020). En años recientes, diversos estudios de caracterización molecular y serológica han demostrado la prevalencia del BCoV en diversas zonas del país, produciendo brotes de diarrea en bovinos de todas las edades (Alfieri *et al.*, 2018; Cruvinel *et al.*, 2020; Ribeiro *et al.*, 2016).

Estudios de brotes de WD y NCD, demostraron valores altos de prevalencia de los BCoV en granjas bovinas brasileñas (Brandão *et al.*, 2007; Stipp *et al.*, 2009; Takiuchi *et al.*, 2009), mientras que la prevalencia fue menor en granjas chilenas (Santibáñez Contreras *et al.*, 2012) y uruguayas (Castells *et al.*, 2019), asociando las cepas aisladas en este último país, con las de sus países vecinos (Brasil y Argentina).

En la región del Caribe también se ha reportado la detección de los BCoV en diferentes poblaciones. En México, por ejemplo, se demostró la ocurrencia del BRCoV en brotes de enfermedad respiratoria (Orozco-Cabrera *et al.*, 2020), mientras que en Colombia se detectó BECoV tras un brote de NCD (Cadavid-Betancur *et al.*, 2014). La prevalencia en terneros de hasta un mes de vida fue determinada en Venezuela (Obando *et al.*, 1992) y Costa Rica (Ramírez Carvajal, 2007). Por su parte, en Cuba, se reportaron brotes de coronavirus bovinos (Barrera Valle *et al.*, 2006; Betancourt *et al.*, 2007) y más recientemente, un estudio de caracterización filogenética asoció las cepas circulantes con cepas aisladas en los Estados Unidos (Martínez *et al.*, 2012).

La vacunación contra los BCoV se basa primeramente en inmunizar a la madre antes del nacimiento utilizando vacunas atenuadas o inactivadas multivalentes, para así poder transmitir sus anticuerpos al ternero a través del calostro. Adicionalmente se puede inmunizar a los terneros de un día, o antes de su traslado, con vacunas atenuadas intranasales (Tizard, 2020; Vlasova & Saif, 2020). Si bien inmunizar a los animales puede reducir el riesgo de la ocurrencia de brotes entéricos o respiratorios, los estudios no son concluyentes respecto a la protección brindada por las vacunas actuales (Saif, 2010; Vlasova & Saif, 2020).

3.2.2 *Coronavirus equino*

El coronavirus equino (ECoV) pertenece al género *Betacoronavirus* y es considerado un virus entérico emergente, que afecta principalmente a caballos adultos, con una alta morbilidad. El ECoV fue identificado inicialmente en el año 2000 en los Estados Unidos a partir de heces de un potrillo con diarrea (Guy *et al.*, 2000).

Estudios de inoculación esofágica directa, en equinos jóvenes, han propuesto la vía fecal-oral como ruta de contagio (Nemoto *et al.*, 2014). En este sentido, se ha detectado de manera infrecuente, ECoV en hisopados nasales de los animales infectados (Pusterla *et al.*, 2018).

La signología clínica presente en la infección con este coronavirus, se asocia con fiebre, letargo y anorexia, aunque también se ha documentado el desarrollo de leucopenia en algunos animales. En general, la enfermedad se considera autolimitante (Pusterla *et al.*, 2013). En animales jóvenes, se han reportado casos de encefalopatías por la hiperamonemia junto con signos de encefalopatía aguda que llevan a la muerte (Fielding *et al.*, 2015). En caballos adultos, se han documentado varios brotes epizooticos involucrando cuadros piréticos y entéricos agudos (Oue *et al.*, 2013).

Estudios histopatológicos han demostrado una marcada afección en diferentes secciones del tracto intestinal, observándose enteritis necrotizante difusa, caracterizada por acortamiento de las vellosidades, extravasación de neutrófilos y formación de pseudomembranas en la luz del intestino delgado, así como necrosis de criptas, microtrombosis, hemorragia, en conjunto con linfopenia y neutropenia (Pusterla *et al.*, 2016).

Los diferentes trabajos reportan una tasa de detección del ECoV muy variada (Bryan *et al.*, 2019; Oue *et al.*, 2013). Sin embargo, a partir de 2010 se

han reportado varios brotes en equinos adultos alrededor del mundo, aunque en su mayoría son casos asintomáticos confirmados mediante métodos moleculares a partir de muestras de materia fecal (Pusterla *et al.*, 2018; Schwartz *et al.*, 2021).

En América Latina, solo Brasil reportó la detección del ECoV a partir de animales con signología clínica de diarrea mediante RT-PCR (Brandão *et al.*, 2006). En casos de potrillos con enteritis, deshidratación y decúbito permanente, se detectó mediante microscopía electrónica (Meirelles *et al.*, 2011).

Con respecto a las vacunas contra el ECoV, dado que este está estrechamente relacionado con los BCoV, se han empleado vacunas vivas atenuadas e inactivadas generadas para estos últimos, obteniendo buenos resultados en la obtención de anticuerpos neutralizantes (Prutton *et al.*, 2019). Sin embargo, al ser estudios preliminares con escasa cantidad de animales, no se recomienda aún la vacunación heteróloga para prevenir la infección.

3.2.3 *Coronavirus porcinos*

El cerdo actúa como hospedador natural de seis diferentes especies de coronavirus que pertenecen a tres géneros distintos: *Alphacoronavirus*, *Betacoronavirus* y *Deltacoronavirus*.

Dentro de los alphacoronavirus se encuentran el virus de la gastroenteritis transmisible del cerdo (TGEV), el virus de la diarrea epidémica porcina (PEDV) y el coronavirus del síndrome de la diarrea aguda del cerdo (SADS-CoV), todos ellos agentes causales de cuadros severos gastrointestinales en cerdos de entre una a tres semanas de edad. Existe también una variante del TGEV que ocasiona signos respiratorios, conocido como coronavirus respiratorio del cerdo (PRCV) (Wang *et al.*, 2019).

En el género *Betacoronavirus*, se incluye el virus de la encefalomiелitis hemoaglutinante del cerdo (PHEV), siendo este el único coronavirus neurotrópico que afecta a esta especie (Pensaert *et al.*, 2006). Por último, dentro del género *Deltacoronavirus*, se encuentra el denominado deltacoronavirus del cerdo (PDCoV), que al igual que los alphacoronavirus porcinos, produce cuadros gastrointestinales (Saif *et al.*, 2019).

La enfermedad originada por cada uno de los cuatro coronavirus porcinos que produce signos gastrointestinales (TGEV, PEDV, SADS-CoV y el PDCoV), no se diferencia si solo se analiza el cuadro clínico y las lesiones. Siempre requiere de un diagnóstico de laboratorio que permita la identificación del virus involucrado. La severidad del cuadro clínico está asociada a la edad de los animales afectados, pudiendo detectarse una moderada a alta morbilidad junto con una alta mortalidad en cerdos de hasta tres semanas de edad (Saif *et al.*, 2019). En cerdos adultos, si bien las infecciones virales ocurren con una alta morbilidad, los niveles de mortalidad asociada son bajos (Niederwerder & Hesse, 2018). En general, los signos clínicos característicos de los coronavirus porcinos gastrointestinales son anorexia, diarrea y vómitos, originando así un severo cuadro de deshidratación, con pérdida de peso, letargia y muerte de los animales afectados (Wang *et al.*, 2019).

Con respecto a las lesiones, si bien se encuentran limitadas al tracto gastrointestinal, pueden diferenciarse por diversas particularidades, según el agente viral involucrado. Para el caso de las infecciones con el TGEV, el

principal daño se produce en el yeyuno y el íleon, con una moderada a marcada atrofia de las vellosidades e hiperplasia de las criptas con posterior regeneración de las vellosidades atrofiadas (Zappulli *et al.*, 2020). Las lesiones descritas para el PEDV se caracterizan por una yeyunitis atrófica aguda difusa grave con necrosis de enterocitos y atrofia de las vellosidades (Jung *et al.*, 2014). El estómago suele presentar poca cantidad de leche cuajada y, tanto el intestino delgado como el grueso, se encuentran vacíos y distendidos con un contenido acuoso de leche no digerida, con sus paredes muy delgadas y semitransparentes desde el duodeno hasta el colon (Jung *et al.*, 2014; Zappulli *et al.*, 2020).

El SADS-CoV replica en células epiteliales de las vellosidades del intestino delgado provocando una marcada atrofia de estas debido a la necrosis; sin embargo, no se han encontrado lesiones en colon y ciego (Wang *et al.*, 2019). Por último, para el caso del PDCoV, las lesiones son similares a las descritas para el PEDV, pero menos severas (Wang *et al.*, 2016).

Para el caso del PRCV, el único coronavirus porcino respiratorio, los signos clínicos ocasionados son generalmente leves, aunque puede desencadenar una neumonía atípica que se agrava por situaciones de estrés o coinfección con otros patógenos virales o bacterianos que afectan el tracto respiratorio (Jung *et al.*, 2009). El PRCV infecta principalmente el tracto respiratorio superior, la tráquea, las tonsilas o los pulmones, con una limitada replicación intestinal, siendo la presentación asintomática o subclínica, la más frecuente. Las lesiones descritas están relacionadas con una neumonía intersticial con congestión de los capilares, y a medida que progresa la infección se detectan focos de degeneración del intersticio alveolar en los lóbulos pulmonares apicales y cardíacos (Zappulli *et al.*, 2020).

El cuadro clínico del coronavirus neurotrópico PHEV, es caracterizado por fiebre, letargia, vómitos, pérdida de apetito y debilidad, en animales menores de 3 semanas de vida. Además, los cerdos afectados pueden manifestar convulsiones, posición de perro sentado, embotamiento e incluso opistótonos y nistagmo (Gao *et al.*, 2011).

El PHEV replica principalmente en el tracto respiratorio superior e inferior y, en algunos casos, también en el intestino delgado (Kenney *et al.*, 2021). Su llegada al sistema nervioso central puede producirse por diferentes vías: nervio vago, ganglios trigeminales o plexos submucosos intestinales. Luego de su propagación periférica, alcanza los núcleos del bulbo raquídeo y, posteriormente, el tronco encefálico, la médula espinal y, ocasionalmente, el cerebro y el cerebelo (Mora-Díaz *et al.*, 2019; Zappulli *et al.*, 2020). Microscópicamente se observa una encefalomiелitis no supurativa con manguitos perivasculares linfoplasmocíticos, infiltración mononuclear en la materia gris, degeneración neuronal, satelitosis y gliosis que afectan el mesencéfalo, la protuberancia, el bulbo raquídeo, los cuerpos de la médula espinal proximal y los ganglios trigeminales. Los lechones que presentan signos de vómitos y debilidad pueden presentar lesiones en el píloro, como la degeneración de los plexos submucosos y la aparición de manguitos perivasculares linfoplasmocíticos (Zappulli *et al.*, 2020).

En los cerdos, los coronavirus son considerados agentes emergentes y reemergentes relacionados a la alta proporción de transmisión detectada principalmente para el caso de PEDV, SADS-CoV y PDCoV (Wang *et al.*, 2019). En América Latina, la detección, la identificación y la epidemiología

general de las enfermedades que producen estos virus han sido poco estudiadas e incluso la presencia de estos agentes en varios países sigue siendo desconocida.

Desde que el TGEV fue descubierto en Estados Unidos en el año 1946 (Doyle *et al.*, 1946), se ha reportado en varios países. En América Latina fue detectado en Colombia (Piñeros *et al.*, 2015), Venezuela (Marin *et al.*, 1985), Cuba (Valle, 2005), Panamá y Bolivia (Rodríguez Batista, 2005), México (Ramírez Necochea, 1981), Brasil (Martins *et al.*, 2013) y Argentina (Carné, 2014).

En los últimos cinco años, los países de la región que describen casos en relación con TGEV son Argentina y México (Turlewicz-Podbielska *et al.*, 2021). En el año 1998, un episodio de alta mortalidad predestete relacionado con la infección por *Isospora suis* asociada o no a la identificación de un virus entérico desconocido fue reportado en Argentina (Perfumo *et al.*, 1998). Luego, mediante microscopía electrónica se identificó la presencia de partículas virales compatibles con coronavirus en heces diarreicas de lechones pre y postdestete (Aguirre *et al.*, 2000). Recién en el año 2014, el Servicio Nacional de Sanidad Animal de Argentina (SENASA) informó a la Organización Mundial de Sanidad Animal (OIE) la detección, mediante serología, de TGEV en una pequeña granja con una tasa de morbilidad aparente del 2,3 % sin signos clínicos. El último reporte en Argentina describe un estudio retrospectivo, el cual confirma, mediante la identificación etiológica, la infección por TGEV en establecimientos que mostraban una elevada mortalidad en cerdos de entre uno y 21 días de edad con signos de diarrea (Piñeyro *et al.*, 2018).

El PEDV se introdujo en los Estados Unidos en el año 2013 y fue el causal de las mayores pérdidas económicas en la industria porcina de ese país (Mole *et al.*, 2013). El virus se propagó rápidamente a México en donde se logró aislar e identificar las cepas involucradas de un brote de diarrea que arrojó un 100 % de mortalidad en lechones en marzo de 2014. Las secuencias obtenidas mostraron una alta homología con aquellas cepas aisladas en el brote detectado por primera vez en Estados Unidos (Lara-Romero *et al.*, 2018). El PEDV también fue detectado en otros países de América Latina como México (García-Hernández *et al.*, 2021), Perú (Quevedo-Valle, 2014), República Dominicana (Gómez, 2014), Colombia (Jarvis *et al.*, 2016) y Ecuador (Barrera *et al.*, 2017; Garrido *et al.*, 2015). Tanto en Colombia como en Ecuador, el PEDV fue introducido en el año 2014, cuando se registraron brotes compatibles con la enfermedad, pero recién en años posteriores fue posible el aislamiento y la caracterización de las cepas actuantes. Las cepas detectadas en los brotes ocurridos en Colombia durante 2014-2016, tienen un origen directo relacionado con las cepas introducidas en los Estados Unidos (Qi *et al.*, 2020). Algo similar fue reportado en Ecuador, luego de realizar un estudio filogenético de las cepas aisladas, el cual reveló la aparición de cepas chinas de PEDV que fueron propagadas primariamente a Estados Unidos en 2013, y luego desde allí hacia Corea, Canadá, México y Ecuador (Barrera *et al.*, 2017). En un estudio reciente realizado en México, se ha demostrado la presencia del PEDV en 15 estados de ese país, con un 80 % de los cerdos de las granjas afectados con signos de vómitos, diarrea y deshidratación, como así también con una alta tasa de mortalidad (80-95 %) en lechones de pocos días de vida. Se demostró que las cepas circulantes eran cepas emergentes (no Indel-S, genotipo GIIa) (Reveles-Félix *et al.*, 2020).

El SADS-CoV es considerado el coronavirus entérico recientemente descubierto, el cual surgió en China en 2016 y, hasta el momento, solo ha sido detectado en dicho país asiático (Pan *et al.*, 2017).

El PDCoV es el único deltacoronavirus descrito en porcinos, detectado en Asia en 2009 y en 2014 e identificado como agente etiológico causante de diarrea en Estados Unidos (Wang *et al.*, 2014). En América Latina solo ha sido detectado en México a través de un estudio de muestras pertenecientes a cinco estados de ese país, recolectadas durante el período 2014- 2017 (Pérez-Rivera *et al.*, 2019). Las cepas aisladas fueron caracterizadas y se demostró que estaban estrechamente relacionadas con aquellas cepas de origen estadounidense, siendo este hallazgo asociado con la estrecha relación comercial en lo que respecta al intercambio de cerdos entre ambos países y a su cercanía geográfica. Asimismo, en dicho estudio se pudo observar que alrededor del 55 % de las muestras positivas para PDCoV también fueron positivas para PEDV, siendo la co-infección entre estos dos virus la más detectada (Pérez-Rivera *et al.*, 2019; Zappulli *et al.*, 2020). El hallazgo del PRCV se basó en una encuesta realizada en 1984 en Bélgica que mostró un aumento de hasta casi 70 % de animales con anticuerpos contra TGEV, sin aumento en la incidencia de la enfermedad después del invierno, en ausencia de vacunación (Enjuanes & Van der Zeijst, 1995). En América Latina no ha sido reportado y solo existen comunicaciones provenientes de los Estados Unidos y Canadá (Zappulli *et al.*, 2020). Varias investigaciones han demostrado que existe inmunidad cruzada entre PRCV y TGEV, ya que los anticuerpos formados como resultado de infección por PRCV, protegen a los cerdos contra la infección por TGEV, con lo cual varios criaderos han logrado eliminar al TGEV (Magtoto *et al.*, 2019).

La aparición del PHEV en América Latina ocurrió en 2006 cuando se observó un brote de la enfermedad en granjas de cerdos en Argentina (Quiroga *et al.*, 2008). El cuadro clínico estuvo caracterizado por vómitos, apatía, deshidratación y signos neurológicos como marcha anormal, embotamiento, temblores y nistagmo, en cerdos menores de cuatro días de edad. Desde entonces, no ha habido otro país de la región que haya reportado la presencia del virus. En 2018 se publicaron dos estudios que demuestran que el PHEV se encuentra ampliamente difundido en granjas de Argentina, como así también que la dinámica de la respuesta humoral estudiada en múltiples granjas asociada con la alta seroprevalencia observada en estudios previos, permiten deducir la presencia de infecciones subclínicas de la enfermedad en el país (Alarcón *et al.*, 2018a, 2018b).

En el caso de los coronavirus entéricos, lo más importante a la hora de prevenir y controlar la enfermedad es mantener altos niveles de bioseguridad dentro de las granjas (Crawford *et al.*, 2016). Se han desarrollado vacunas vivas, inactivadas y a subunidades conteniendo la proteína S del PEDV, pero su eficiencia es relativa y los brotes por PEDV siguen ocurriendo aún en granjas vacunadas (Tizard, 2020). La baja efectividad de las vacunas desarrolladas tiene relación con la alta variación genética que existe entre las cepas de campo y las cepas vacunales, sumado al alto porcentaje de recombinación que ocurre en los coronavirus (Lee, 2015).

Para TGEV existen dos vacunas comerciales, viva y atenuada, con una aplicación combinada oral/ intramuscular. Suelen estar combinadas con rotavirus y se aplican en hembras gestantes para lograr una protección pasiva

en los lechones de los primeros días de vida. Si bien estas vacunas pueden estimular eficazmente una respuesta en cerdos previamente expuestos, no lo hace de la misma manera en aquellos cerdos *naive* (Turlewicz-Podbielska *et al.*, 2021). Aún no se han desarrollado vacunas comerciales contra SADS- CoV y PDCoV.

Para el caso del PHEV tampoco se cuenta aún con una vacuna comercial para su prevención, si bien hubo algunos esfuerzos para desarrollar una vacuna efectiva (Chen *et al.*, 2012). En general, la enfermedad relacionada con el PHEV no es clínicamente relevante en la mayoría de los países productores de cerdos (Mora-Díaz *et al.*, 2019).

3.3 Coronavirus en animales de experimentación

3.3.1 *Coronavirus murinos*

Los coronavirus murinos (MCoV) pertenecen al género *Betacoronavirus*. Dependiendo de la cepa interviniente, pueden observarse signos respiratorios, entéricos o neurológicos, afectando en general a animales jóvenes, dado que los adultos suelen cursar la enfermedad de manera asintomática (Percy & Barthold, 2008a).

El virus de la hepatitis en ratones (MHV), fue el primero de los MCoV reportado en el año 1951 en el Reino Unido, siendo el más utilizado como modelo en diferentes investigaciones. Por otro lado, el coronavirus de ratas (RCV), fue descrito por primera vez en 1970 en los Estados Unidos (Parker *et al.*, 1970).

Los signos clínicos más frecuentes en las infecciones por MHV suelen ser enteritis y diferentes grados de neuropatías y/o neumonías, mientras que en las infecciones por RCV los signos generales son respiratorios y/o inflamación de las glándulas salivales y lagrimales (Percy & Barthold, 2008b). El contacto directo entre animales infectados, las vías aéreas y los fómites son importantes vías de transmisión del MHV (Baker, 1998), mientras que las secreciones nasales y salivales lo son para el RCV (Percy & Barthold, 2008b).

Las cepas del MHV han sido clasificadas sobre la base del organotropismo principal en respiratorias/ politrópicas y enterotrópicas (Homberger, 1997; Percy & Barthold, 2008a). Por otro lado, para el caso del RCV, se conocen dos biotipos: el coronavirus de la rata de Parker RCV-P y el virus de la sialodacrioadenitis RCV-SDA (Percy & Barthold, 2008b).

En lo que respecta a la patogenicidad, las cepas politrópicas del MHV replican primariamente en el epitelio nasal y desde allí pueden diseminarse a diferentes órganos a partir de lo cual reciben su denominación (Homberger, 1997). En este sentido, las cepas que causan una segunda infección principalmente en el hígado, se denominan cepas hepatotrópicas, las que afectan al cerebro son llamadas neurotrópicas, mientras que las que afectan al sistema respiratorio, se las conoce como cepas neumotrópicas (Weiss & Leibowitz, 2011).

Las infecciones con cepas politrópicas han evidenciado necrosis aguda de médula ósea, generando hiperplasia hematopoyética y pancitopenia (Percy & Barthold, 2008a). Estudios con cepas enterotrópicas del MHV, demostraron que el sitio primario de replicación es la mucosa gastrointestinal, produciendo

pérdida de enterocitos y necrosis en el íleon, el ciego y el colon ascendente (Homberger, 1997; Percy & Barthold, 2008a).

El biotipo RCV-P replica primeramente en el tracto respiratorio provocando la aparición de lesiones necróticas e inflamatorias como rinitis y traqueítis, mientras que el biotipo RCV-SDA, tiene afinidad por las glándulas lagrimales y salivales, provocando sialodacrioadenitis, del cual toma su nombre. En ratas jóvenes, se han observado también infecciones pulmonares (Percy & Barthold, 2008b).

Las investigaciones en nuestra región corresponden solo a Argentina y Brasil y en general para los MCoV solo se han realizado estudios de ciencia básica (Aparicio *et al.*, 2017; Vassão *et al.*, 2003).

Hoy en día, gracias a las rigurosas técnicas de cuidados y detección de enfermedades implementadas en los bioterios, en los que se trabaja principalmente con ratones y ratas, se ha podido controlar la ocurrencia de este tipo de infecciones (Pritchett-Corning *et al.*, 2009).

3.4 Coronavirus aviare

Los coronavirus aviare (ACoV) son virus que pertenecen al género *Gammacoronavirus* y producen una gran diversidad de signos respiratorios y entéricos, según el huésped. Los ACoV afectan una gran cantidad de aves, entre las que destacan las galliformes, como gallinas, pavos y faisanes, y las no galliformes, como los patos, loros y pingüinos, entre otros (Decaro & Lorusso, 2020).

El virus de la bronquitis infecciosa (IBV), descrito por primera vez en el año 1931, y el coronavirus de los pavos (TCoV), identificado en el año 1951, son de los más estudiados dentro de los ACoV (Decaro & Lorusso, 2020). Actualmente, el IBV posee 6 genotipos descritos, desde el G-I al G-VI, en los que se ubican 32 linajes diferentes (Valastro *et al.*, 2016).

El IBV se transmite por vía aérea mediante aerosoles o contacto directo con fómites, mientras que para el TCoV fue demostrada la vía fecal-oral como la forma predominante de contagio entre los animales afectados (Cavanagh, 2007; de Wit & Cook, 2020).

Los signos clínicos asociados al IBV se corresponden con una enfermedad respiratoria que afecta, en diferentes grados, a individuos jóvenes y adultos. La morbilidad es alta, mientras que la mortalidad varía según múltiples factores, tales como edad, cepa viral, estatus inmune del hospedador y coinfecciones, entre otros (Jackwood & de Wit, 2020). En pollos muy jóvenes, las infecciones con IBV pueden generar descarga nasal, cuadros similares a estornudos, rales, ojos llorosos y letargo, e incluso infecciones secundarias pueden complicar el cuadro generando neumonía, aerosaculitis, artritis e incluso la muerte (Cavanagh, 2007). En pollos adultos pueden observarse cuadros de nefritis producidos por algunas cepas. En gallinas ponedoras los signos respiratorios suelen estar ausentes; sin embargo, disminuye y se altera la producción de huevos y las características de estos (tamaño, estructura de la cáscara y calidad interna) (Jackwood & de Wit, 2020).

Las infecciones con el TCoV producen signos gastrointestinales afectando a pavos de todas las edades y es el agente causal de la “enfermedad de la cresta azul” (Gomaa *et al.*, 2008). Los signos clínicos más frecuente en pavos jóvenes

son diarrea espumosa, pérdida de peso, raquitismo y depresión (Awe *et al.*, 2013).

La patogenicidad del IBV está dada por su capacidad de infectar y replicar en una gran variedad de tejidos. La puerta de entrada preferencial es la vía respiratoria superior, donde el IBV puede establecerse e infectar las células ciliadas y secretoras como las de la nariz y la tráquea, produciendo lesiones correspondientes a la pérdida de cilias, descamación, edema, hiperplasia e infiltración de heterófilos y linfocitos en la submucosa (Jackwood & de Wit, 2020). También pueden verse afectados los sacos aéreos y los pulmones. Además, puede infectar otros tejidos susceptibles, como los de los riñones (generando atrofia de las nefronas), el oviducto, la bursa y el tracto digestivo/excretor, afectando mayormente al duodeno, yeyuno, recto y cloaca (Cavanagh, 2007; Jackwood & de Wit, 2020).

Con respecto al TCoV, la patogenicidad está asociada a la infección y generación de lesiones de diferente severidad, en los enterocitos y células caliciformes del sistema excretor, especialmente en el íleon, ciego y bursa (Awe *et al.*, 2015). La atrofia de las vellosidades e infiltración de heterófilos en la lámina propia son los hallazgos histopatológicos más comunes y, además, se ha documentado que el intestino delgado suele encontrarse distendido y con contenido espumoso (Awe *et al.* 2015).

En América Latina, está reportada la circulación del genotipo vacunal Massachussets o MS, del genotipo exclusivo sudamericano-I o SA-I y el asiático/sudamericano o A/SA-II (Valastro *et al.*, 2016; Marandino *et al.*, 2019). Se han realizado numerosos estudios sobre la seroprevalencia del IBV en diversas granjas avícolas industriales y domésticas de nuestra región, como Paraguay (Origlia *et al.*, 2009), Ecuador (Whitehead *et al.*, 2018), Grenada (Sabarinath *et al.*, 2011), Trinidad y Tobago (Brown Jordan *et al.*, 2018b), Costa Rica (Villalobos-Agüero *et al.*, 2021), Panamá (Pile *et al.*, 2018) y México (Ramírez-González *et al.*, 2012). En Guyana y Belice, solo se ha reportado detección viral del IBV (Brown Jordan *et al.*, 2018a).

En Argentina, se relacionó la cepa prevalente con la cepa vacunal MS, a la vez que se determinó la aparición de tres nuevos serotipos (Rimondi *et al.*, 2009). En países como Chile (Guzmán *et al.*, 2019), Brasil (Balestrin *et al.*, 2014; Villarreal *et al.*, 2007), Colombia (Alvarado *et al.*, 2005; Cifuentes-Rincón *et al.*, 2016), Perú (Tataje-Lavanda *et al.*, 2016) y Cuba (Acevedo *et al.*, 2012) también se ha descrito la detección de nuevos serotipos diferentes al vacunal.

El primer estudio de filodinamia evolutiva demostró que las cepas circulantes en Sudamérica pertenecen a los genotipos SA-I (cepas argentinas, brasileñas y uruguayas) y A/SA-II (cepas argentinas y uruguayas). Estos genotipos difieren de la cepa vacunal MS empleada en estos países, lo que explicaría su predominio en esta región dada la evasión de la inmunidad generada por la vacuna (Marandino *et al.*, 2017).

Respecto al reporte de los TCoV en la región, Brasil es el único país que hace referencia a su detección mediante técnicas moleculares en diferentes granjas del país, encontrando un mayor porcentaje de individuos sintomáticos (Moura-Alvarez *et al.*, 2013).

La vacunación contra estos ACoV está ampliamente desarrollada empleando vacunas inactivadas o vivas atenuadas (Tizard, 2020). Finalmente, existen reportes de brotes recurrentes en países con alta tasa de vacunación contra el IBV, como Brasil y Argentina, indicando la necesidad de reevaluar las

cepas vacunales utilizadas y adecuarlas a aquellas circulantes en la región (Rimondi *et al.*, 2009; Villarreal *et al.*, 2007).

3.5 Coronavirus en animales exóticos

Los reportes de detección de coronavirus en nuevas especies animales van incrementando en los últimos años. Destacando los reportes de coronavirus en especies animales poco tradicionales, pero con un cierto grado de contacto con el hombre, se puede mencionar a los encontrados en hurones (*Mustela putorius furo*) y en alpacas (*Vicugna pacos*).

Los coronavirus de hurones pertenecen al género *Alphacoronavirus* y están divididos en dos biotipos, el coronavirus entérico de hurones o FRECoV, asociado a la enteritis catarral epizoótica, y el coronavirus sistémico de hurones o FRSCoV, que genera un cuadro clínico similar a la FIP seca de felinos (Haake *et al.*, 2020). El FRECoV fue descrito por primera vez en el año 2000 en Estados Unidos (Williams *et al.*, 2000), mientras que el FRSCoV se reportó por primera vez en España en el año 2006 (Martínez *et al.*, 2006). Las infecciones con el FRECoV generan alta morbilidad debido a signos clínicos tales como letargo, anorexia y vómitos. El FRSCoV, en cambio, produce signos clínicos tales como vómitos, pirexia, estornudos/descarga nasal y disnea, además de esplenomegalia, nefromegalia, enrojecimiento de la mucosa rectal y presencia de masas intra-abdominales (Haake *et al.*, 2020). En nuestra región, solo Brasil (Gregori *et al.*, 2010) y Perú (Lescano *et al.*, 2015) reportaron trabajos de hurones infectados, con el FRECoV y con el FRSCoV, respectivamente.

Los coronavirus de alpacas (ApCoV) se dividen en dos biotipos: el alphacoronavirus entérico y el betacoronavirus respiratorio (Crossley *et al.*, 2012; Jin *et al.*, 2007). Los primeros trabajos sobre brotes de ApCoV se dieron en Estados Unidos, primeramente, para el coronavirus entérico de alpacas, en el año 2003 (Cebra *et al.*, 2003), mientras que, en el año 2010, se lo relacionó con un brote respiratorio (Crossley *et al.*, 2010). El ApCoV entérico puede afectar a alpacas y también a llamas de todas las edades produciendo signos clínicos como diarrea abundante, depresión, pérdida de peso, atrofia muscular, alopecia en dorso del hocico, pies y orejas (Cebra *et al.*, 2003; Genova *et al.*, 2008). Por su parte, el ApCoV respiratorio provoca el síndrome respiratorio de alpacas caracterizado por dificultad respiratoria de media a severa, fiebre alta y muerte (Crossley *et al.*, 2010). En Latinoamérica, solo se ha reportado su detección en Perú (Wellington López *et al.*, 2011).

Por último, la detección de coronavirus en un rebaño de carpinchos (*Hydrochoerus hydrochaeris*) en Brasil (Catroxo *et al.*, 2010), es una muestra más de la capacidad de los coronavirus de “colonizar”, en los diferentes países de nuestra región, nuevos huéspedes animales perfeccionando de esta manera en cada ciclo replicativo su potencial de transmisión (Figura 4).

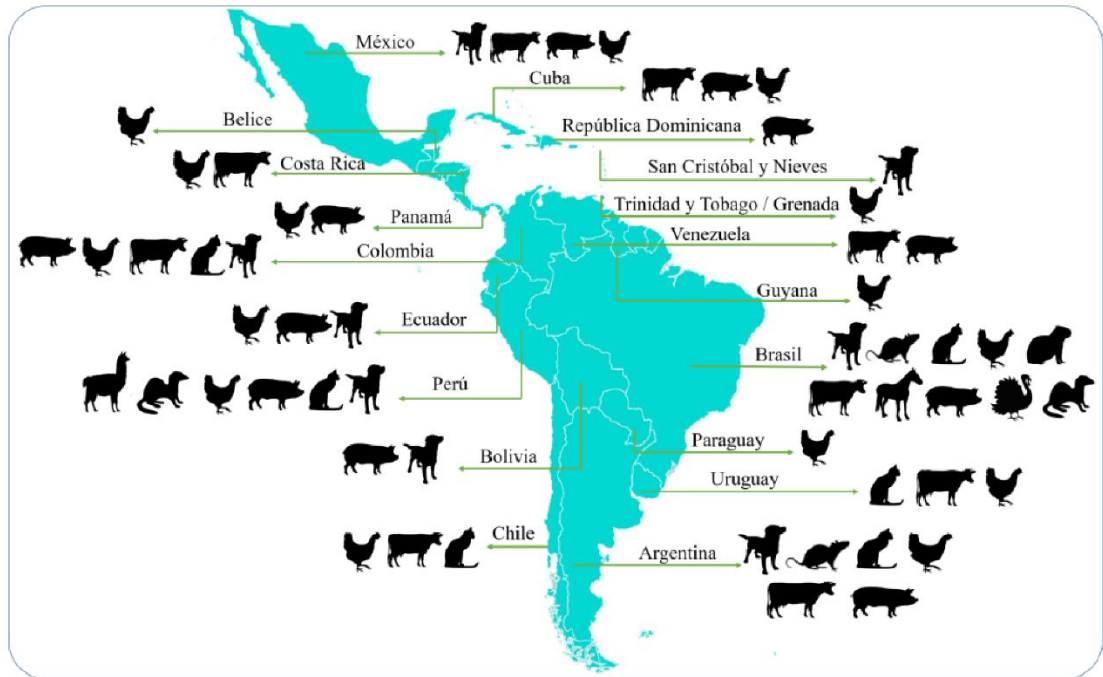

Figura 4. Especies animales en donde se han detectado coronavirus en diferentes países de América Latina, mediante detección serológica y/o molecular.

4. SARS-CoV-2 en animales

La pandemia del SARS-CoV-2 remarcó, nuevamente, la importancia de los animales como reservorios y/o transmisores de diferentes enfermedades con potencial zoonótico (Bratanich *et al.*, 2015; Luk *et al.*, 2019). Si bien aún se desconoce el origen de esta nueva cepa de coronavirus, análisis filogenéticos de cepas aisladas provenientes de animales tan diversos como murciélagos o pangolines, han demostrado que estos animales podrían ser los huéspedes intermediarios previos al contacto con el hombre (Sallard *et al.*, 2021; Zhou *et al.*, 2020).

Los murciélagos, junto con las aves, desempeñan un papel importante, tanto en esta como en otras zoonosis de origen viral. Los murciélagos, únicos mamíferos voladores, y las aves, presentan particularidades fisiológicas especialmente en su sistema inmune, que modificarían las interacciones de las infecciones virales con dichos organismos, generando presiones de selección distintas de las que ocurren en otros animales (Nabi *et al.*, 2021; Streicker & Gilbert, 2020). Por esta razón, se cree que los coronavirus de aves serían los ancestros de los gamma y deltacoronavirus, mientras que los coronavirus de murciélagos serían los ancestros de los alfa y betacoronavirus (Woo *et al.*, 2012). En este sentido, se ha establecido un 96,2 % de identidad genómica entre el betacoronavirus SARS-CoV-2 y un coronavirus aislado del murciélago de herradura (*Rhinolophus affinis*) (Zhou *et al.*, 2020).

Pero, más allá del origen de esta nueva cepa, ya establecida como un virus de circulación entre la población humana, ¿es posible su transmisión a nuestras especies animales de compañía y/o producción? Para responder a ello, es importante resaltar cómo ocurre la unión de los coronavirus a las células que infectan.

La glicoproteína S de envoltura es la encargada de la adsorción inicial de las partículas virales a la superficie de la célula diana (Bosch *et al.*, 2003; Streicker & Gilbert, 2020). Esta glicoproteína es un homotrímero que posee 2 subunidades funcionales unidas de manera no covalente (Tortorici & Velesler, 2019). Por un lado, la subunidad S1 contiene el dominio de unión al receptor o RBD, mientras que la subunidad S2, conservada entre todos los coronavirus, es la región encargada de realizar el proceso de fusión viral a la membrana celular (Bosch *et al.*, 2003; Walls *et al.*, 2017). Entre las subunidades S1 y S2, se halla el sitio de clivaje polibásico S1/S2, el cual es reconocido y clivado por enzimas transmembranas celulares, lo que facilita la endocitosis mediada por un receptor del SARS-CoV-2 (Harrison *et al.*, 2020).

Por otro lado, existe en los diferentes huéspedes una gran diversidad de receptores celulares implicados en el reconocimiento inicial por parte de los coronavirus (Millet *et al.*, 2021). El receptor celular aminopeptidasa N (APN), el receptor de residuos de ácido siálico, el de heparán sulfato, la molécula de adhesión relacionada con el antígeno carcinoembrionario murino (CEACAM) (Dveksler *et al.*, 1991) o la dipeptidil peptidasa-4 (DPP-4), son ejemplos de receptores que utilizan las diferentes especies de coronavirus en su adsorción inicial (Szczepanski *et al.*, 2019). Pero para el caso del SARS-CoV-2, al igual que lo que ocurre con el SARS-CoV del 2003, el receptor celular implicado en el reconocimiento es la enzima convertidora de angiotensina 2 (ACE2) (Zhou *et al.*, 2020).

Diversos estudios bioinformáticos predictivos han comparado el ACE2 de humanos con el ACE2 presente en diferentes especies animales, con el objetivo de determinar la posibilidad de transmisión viral desde el humano a los animales (Lam *et al.*, 2020). En este sentido, se demostró que el ACE2 de humano posee los mayores grados de homología con el ACE2 presente en macaco rhesus, con valores del 94,4 % (Stout *et al.*, 2020). Por su parte, animales de compañía, como gatos y perros, presentan valores de homología del 85,2 % y del 83,4 %, respectivamente (Stout *et al.*, 2020). Es decir que, según estos resultados, sería posible la infección de estas, y otras especies animales, con el SARS-CoV-2.

El primer reporte de antropozoonosis con el SARS-CoV-2 tuvo lugar en China a partir de dos perros asintomáticos convivientes con dueños positivos al SARS-CoV-2 (Sit *et al.*, 2020). Al mismo tiempo, los primeros casos de gatos infectados con el SARS-CoV-2 se registraron en Bélgica y en los Estados Unidos (Newman *et al.*, 2020; Garigliany *et al.*, 2020). Se han reportado también casos de infección con el SARS-CoV-2 en felinos salvajes, como tigres y leones en cautiverio en un parque zoológico de Nueva York (McAlouse *et al.*, 2020), en granjas de visones de varios países de Europa (Larsen *et al.*, 2021) y en hurones en España (Giner *et al.*, 2021).

En América Latina, hasta la fecha, los casos reportados de infecciones con el SARS-CoV-2 corresponden a animales de compañía. En Argentina, el primer trabajo correspondió a dos gatos con serología positiva y uno de ellos positivo también mediante RT-PCR a SARS-CoV-2 (Fuentealba *et al.*, 2021). Un trabajo similar se ha reportado en Chile en gatos domésticos (Neira *et al.*, 2021). Por otro lado, Brasil reportó la infección en gatos y perros, e incluso detectó SARS-CoV-2 en una muestra de un mismo animal con más de un mes de diferencia, especulando con la posibilidad de reinfecciones (Calvet *et al.*,

2021). Reportes de detección en perros y gatos fueron también informados a la OIE en México y Uruguay (OIE, 2021a; 2021b).

Esta detección del SARS-CoV-2 en animales de compañía no es fortuita. Obviamente, el contacto estrecho que existe entre estos animales y el hombre, sumado a la adaptabilidad de transmisión interespecies extensamente reportada, incluso antes de la primera epidemia de SARS-CoV en el año 2003, son factores claves de su amplia dispersión en el mundo (Chan *et al.*, 2013; Hensley *et al.*, 1998).

Existen diversos ejemplos que ponen de manifiesto la interrelación entre todas las especies de coronavirus y las diferentes especies susceptibles de infección. Por ejemplo, los perros pueden infectarse con un biotipo respiratorio CRCoV, que pertenece, al igual que el SARS-CoV-2, al género *Betacoronavirus*, y genera también signos clínicos similares (Mitchell *et al.*, 2013). Otras evidencias se pueden vislumbrar en la proteína S de los CRCoV que posee 97 % de homología de secuencia con la del coronavirus humano HCoV-OC43 (Szczepanski *et al.*, 2019) o que el serotipo de coronavirus felino tipo II surgió de la recombinación del serotipo felino I y de CCoV-II (Terada *et al.*, 2014). Diferentes análisis filogenéticos han ayudado a vislumbrar los diferentes eventos de transmisión interespecie, como ser la aparición del coronavirus humano HCoV-OC43 desde bovinos o del coronavirus porcino HKU15 desde gorriones (Chan *et al.*, 2013).

Por todo esto, los constantes ciclos de infecciones que se dan por día en un contexto de pandemia, en especial con familias virales con antecedentes de procesos de recombinación y mutación, le dan al nuevo coronavirus la ventaja de generar distintas cuasiespecies, a fin de seleccionar aquella que pueda perpetuarse en el tiempo.

5. Conclusiones

La pandemia del SARS-CoV-2 ha sido un recordatorio sobre la constante amenaza de aparición de nuevos agentes zoonóticos con potencial de diseminación global. Las diversas especies animales son portadoras de patógenos que pueden resultar inocuos para ellos, pero revestir gran gravedad si infectan otras especies animales o incluso al ser humano. Es por ello por lo que es de suma importancia estar preparados en el reconocimiento de los diferentes signos clínicos (Tabla 1) y en la detección temprana de laboratorio de las diferentes enfermedades que afectan a nuestras especies animales para evitar la diseminación de estas.

Los reportes en América Latina nos muestran que, en general, si bien no existen trabajos de investigaciones básicas con los coronavirus, son varios los países en los que se ha estado trabajando en la detección viral o serológica de los coronavirus en las distintas especies de interés veterinario. Los diferentes enfoques de sanidad animal reportados en nuestra región, hoy más que nunca, demuestran su interrelación con la salud humana en el enfoque de “Una Salud”. Por todo esto, cuidar a nuestras especies animales es cuidarnos a nosotros mismos.









| Virus | Biotipo o especie | Signos clínicos predominantes | País |
|--|---|---|---|
| CCoV Coronavirus canino  | CECoV | Letargia, diarrea, falta de apetito, vómitos, deshidratación. Desórdenes neurológicos como ataxia, convulsiones y leucopenia. | Argentina. Bolivia. Brasil. Colombia. Ecuador. México. Perú. San Cristóbal. y Nieves. |
| | CRCoV | Estornudos, tos y moqueo. | |
| FCoV Coronavirus felino  | FECoV | Subclínico o gastroenteritis leve con diarrea. | Argentina. Brasil. Colombia. Chile. Guatemala. Perú. Uruguay. |
| | FIPV | Peritonitis infecciosa caracterizada por anorexia, letargo, pérdida de peso y pirexia. Posibilidad de acumulación de fluidos en zona abdominal (FIP húmeda). O aparición de signos neurológicos y/u oculares como ataxia y uveitis (FIP seca). | |
| BCoV Coronavirus bovino  | BECoV | Anorexia, decaimiento, pirexia, deshidratación y diarrea acuosa en terneros jóvenes (NCD). Diarrea aguda acuosa, depresión, fiebre, disminución de la producción de leche, descarga nasolagrimal, tos y producción de acidosis metabólica e hipoglucemia en los bovinos adultos (WD). | Argentina. Brasil. Colombia. Costa Rica. Chile. México. Uruguay y Venezuela. |
| | BRCoV | Tos, rinitis, fiebre, neumonía. También puede aparecer inapetencia y diarrea. | |
| ECoV Coronavirus equino  | n/a | Fiebre, letargo, anorexia, pirexia y diarrea agudas. Posibilidad de leucopenia o encefalopatías | Brasil. |
| | TGEV PEDV SADS-CoV PDCoV PRCV | Cuadros gastrointestinales severos. Anorexia, diarrea, vómitos, severo cuadro de deshidratación, pérdida de peso, letargia y muerte. | Argentina. Bolivia. Brasil. Colombia. Cuba. Ecuador. México. Panamá. Perú. República Dominicana. Venezuela. |
| PCoV Coronavirus porcino  | PHEV | Fiebre, letargia, vómitos, pérdida de apetito, debilidad, convulsiones, adopción de posición de perro sentado, desmayos e incluso opistótonos y nistagmo. | |
| | MHV | Enteritis. Neuropatías y/o neumonías. | |
| MCoV Coronavirus murino  | RCV | Respiratorios. Inflamación de las glándulas salivales y lagrimales | Argentina. Brasil. |
| | ACoV Coronavirus aviar   | IBV | Respiratorios. Descarga nasal, estornudos, rales, ojos llorosos, letargo, neumonía, aerosaculitis, artritis, nefritis, afección del crecimiento y producción de huevos. |
| | TCoV | Gastrointestinales. Diarrea espumosa, pérdida de peso, raquitismo y depresión. | |

Tabla 1. Resumen de los principales signos clínicos descritos y asociados a las diferentes especies de coronavirus de importancia en Medicina Veterinaria. n/a = no aplica.

Agradecimientos

El trabajo fue realizado en el marco del Proyecto de Incentivos Docentes del Laboratorio de Virología de la Facultad de Ciencias Veterinarias de la Universidad Nacional de La Plata y Servicios a terceros del propio laboratorio.

Declaración de conflicto de intereses

Los autores declaran no tener ningún tipo de conflicto de intereses.

Bibliografía

- Acevedo AM, Díaz de Arce H, Brandão PE, Colas M, Oliveira S, Pérez LJ. 2012. First evidence of the emergence of novel putative infectious bronchitis virus genotypes in Cuba. *Research in Veterinary Science*. 93(2): 1046-9. <https://doi.org/10.1016/j.rvsc.2012.01.012>
- Addie D, Belák S, Boucraut-Baralon C, Egberink H, Frymus T, Gruffydd-Jones T, Hartmann K, Hosie MJ, Lloret A, Lutz H, Marsilio F, Pennisi MG, Radford AD, Thiry E, Truyen U, Horzinek MC. 2009. Feline infectious peritonitis. ABCD guidelines on prevention and management. *Journal of Feline Medicine and Surgery*. 11(7):594-604. <https://doi.org/10.1016/j.jfms.2009.05.008>
- Aguirre JI, Petrucelli MA, Armocida AD, Moredo FS, Risso M, Venturini L, Idiart JR, Perfumo CJ. 2000. Diarrea en lechones lactantes y posdestete de cuatro criaderos intensivos de la provincia de Buenos Aires, Argentina: identificación e índice de detección de partículas virales en materia fecal por microscopía electrónica. *Analecta Veterinaria*, 20(2):16-21.
- Alarcón L, Mórtoła E, Larsen A, Serena S, Monterrubianesi M, Vidal P, Quiroga A, Lozada I, Perfumo C, Giménez- Lirola L, Piñeyro P. 2018b. Dinámica de la respuesta inmune del virus de la encefalomyelitis hemaglutinante en la Argentina. En: Resúmenes del XIV Congreso Nacional de Producción Porcina. Río Cuarto, Córdoba. pp. 218.
- Alarcón L, Mórtoła E, Larsen A, Serena S, Monterrubianesi M, Vidal P, Quiroga A, Lozada I, Perfumo C, Giménez- Lirola L, Piñeyro P. 2018a. Porcine hemagglutinating encephalomyelitis coronavirus in Argentina. A serological survey on farms of high, medium and low biosecurity. En: 25th International Pig Veterinary Society Congress. Chongqing, China. pp. 259.
- Albala A, Court A. 1986. Peritonitis infecciosa felina en Chile. Comunicación preliminar. *Monografías de Medicina Veterinaria*. 8(2).
- Alfieri AA, Ribeiro J, de Carvalho Balbo L, Lorenzetti E, Alfieri AF. 2018. Dairy calf rearing unit and infectious diseases: diarrhea outbreak by bovine coronavirus as a model for the dispersion of pathogenic microorganisms. *Tropical Animal Health and Production*. 50(8):1937-4040. <https://doi.org/10.1007/s11250-018-1592-9>
- Almeida JD, Tyrrell DA. 1967. The morphology of three previously uncharacterized human respiratory viruses that grow in organ culture. *Journal of General Virology*. 1:175-8. <https://doi.org/10.1099/0022-1317-1-2-175>
- Alvarado IR., Villegas P, Mossos N, Jackwood MW. 2005. Molecular characterization of avian infectious bronchitis virus strains isolated in Colombia during 2003. *Avian Diseases*. 49(4):494-9. <https://doi.org/10.1637/7202-050304R.1>
- Aparicio JL, Ottobre M, Duhalde Vega M, Coutelier JP, Van Snick J, Retegui LA. 2017. Effects of interleukin 17A (IL-17A) neutralization on murine hepatitis virus (MHV-A59) infection. *European Cytokine Network*. 28(3):111-9. <https://doi.org/10.1684/ecn.2017.0399>
- Awe OO, Ali A, Elaish M, Ibrahim M, Murgia M, Pantin-Jackwood M, Saif YM., Lee, CW. 2013. Effect of coronavirus infection on reproductive performance of turkey hens. *Avian Diseases*. 57(3):650-6. <https://doi.org/10.1637/10502-012513-Reg.1>
- Awe OO, Kang KI, Ibrahim M, Ali A, Elaish M, Saif YM, Lee CW. 2015. Age-related susceptibility of turkeys to enteric viruses. *Avian Diseases*. 59(2):207-12. <https://doi.org/10.1637/10907-071514-Reg>
- Baker DG. 1998. Natural pathogens of laboratory mice, rats, and rabbits and their effects on research. *Clinical Microbiology Reviews*. 11(2):231-66. <https://doi.org/10.1128/CMR.11.2.231>
- Balestrin E, Fraga AP, Ikuta N, Canal CW, Fonseca AS, Lunge VR. 2014. Infectious bronchitis virus in different avian physiological systems-a field study in Brazilian poultry flocks. *Poultry Science*. 93(8):1922-9. <https://doi.org/10.3382/ps.2014-03875>
- Barrera M, Garrido-Haro A, Vaca MS, Granda D, Acosta-Batallas A, Pérez LJ. 2017. Tracking the origin and deciphering the phylogenetic relationship of porcine epidemic diarrhea virus in Ecuador. *BioMed Research International*. 2017, 2978718. <https://doi.org/10.1155/2017/2978718>
- Barrera Valle M, Rodríguez Batista E, Betancur Martell A, Frías Lepoureau MT, Brandão P. 2006. First report in Cuba of bovine coronavirus detection in a winter dysentery outbreak. *Spanish Journal of Agricultural Research*. (3):221-4. Recuperado de: <https://dialnet.unirioja.es/servlet/articulo?codigo=2173082>

- Barros IN, Pinto LD, Kuroda RBDS, Silva SOS, Richtzenhain LJ, Canal CW, Brandao PE. 2018. Canine coronavirus (CCoV), a neglected pathogen: molecular diversity of S, M, N and 3b genes. *Hosts and Viruses*. 5(1):1-6.
- Beaudette FR., Hudson BD. 1937. "Cultivation of the virus of infectious bronchitis". *Journal of the American Veterinary Medical Association*. 90 (1):51-60.
- Benítez C, Olivera J, Delucchi L. 2016. Estudio de la consulta neurológica felina en el Hospital de la Facultad de Veterinaria durante el periodo enero 2009 a diciembre 2014. *Veterinaria (Montevideo)*. 52(204):1.
- Berrezueta Reyes JE. 2014. Diagnóstico de coronavirus canino mediante la prueba de Elisa en el cantón El Guabo. Tesis de grado en Medicina Veterinaria y Zootecnia, Facultad de Ciencias Agropecuarias, Universidad Técnica de Machala.
<http://repositorio.utmachala.edu.ec/handle/48000/1450>
- Bertoni E, Aduriz M, Bok M, Vega C, Saif L, Aguirre D, Cimino RO, Miño S, Parreño V. 2020. First report of group A rotavirus and bovine coronavirus associated with neonatal calf diarrhea in the northwest of Argentina. *Tropical animal health and production*. 52(5): 2761-8. <https://doi.org/10.1007/s11250-020-02293-8>
- Betancourt A, Rodríguez E, Relova D, Barrera M. 2007. Aislamiento de coronavirus bovino por primera vez en Cuba. *Revista de Salud Animal*. 29(2):128-32.
- Binn LN, Lazar EC, Keenan KP, Huxsoll DL, Marchwicki RH, Strano AJ. 1974. Recovery and characterization of a coronavirus from military dogs with diarrhea. *Proceedings of the Annual Meeting of U.S. Animal Health Association*. 78:359-66.
- Bosch BJ, van der Zee R, de Haan CA, Rottier PJ. 2003. The coronavirus spike protein is a class I virus fusion protein: structural and functional characterization of the fusion core complex. *Journal of Virology*. 77(16):8801-11.
<https://doi.org/10.1128/jvi.77.16.8801-8811.2003>
- Brandão PE, Souza SLP, Tabet AF, Villarreal LYB, Jerez JA. 2006. Scientific communication. An enteric coronavirus in a 3-day-old diarrheic foal. *Arquivos do Instituto Biológico, São Paulo*. 73(1):101-3.
- Brandão PE, Villarreal LY, Gregori F, De Souza SL, Lopes MA, Gomes CR, Sforsin AJ, Sanches AA., Rosales CAR, Richtzenhain LJ, Ferreira AJP, Jerez JA. 2007. On the etiology of an outbreak of winter dysentery in dairy cows in Brazil. *Pesquisa Veterinária Brasileira*. 27(10):398-402. <https://doi.org/10.1590/S0100-736X2007001000002>
- Bratanich A. 2015. MERS-CoV: transmisión y el papel de nuevas especies hospederas [MERS-CoV, transmission and the role of new host species]. *Revista Argentina de Microbiología*. 47(4):279-81. <https://doi.org/10.1016/j.ra.m.2015.11.001>
- Bronson E, Emmons LH, Murray S, Dubovi EJ, Deem SL. 2008. Serosurvey of pathogens in domestic dogs on the border of Noël Kempff Mercado National Park, Bolivia. *Journal of Zoo and Wildlife Medicine. Official publication of the American Association of Zoo Veterinarians*. 39(1): 28-36. <https://doi.org/10.1638/2006-0 046.1>
- Brown Jordan A, Gongora V, Hartley D, Oura C. 2018a. A review of eight high-priority, economically important viral pathogens of poultry within the Caribbean region. *Veterinary Sciences*. 5(1):14. <https://doi.org/10.3390/vets ci5010014>
- Brown Jordan A, Sookhoo J, Blake L, Crooks P, Mohammed Z, Molawatti-Bisnath J, Carrington CVF, Oura CAL. 2018b. Serological evidence for eight globally important poultry viruses in Trinidad & Tobago. *Preventive Veterinary Medicine*. 149:75-81. <https://doi.org/10.1016/j.prevetmed.2017.11.006>
- Bryan J, Marr CM, Mackenzie CJ, Mair TS, Fletcher A, Cash R, Phillips M, Pusterla N, Mapes S, Foote AK. 2019. Detection of equine coronavirus in horses in the United Kingdom. *Vet Record*. 184(4):123. <https://doi.org/10.1136/vr.105098>
- Buonavoglia C, Martella V. 2007. Canine respiratory viruses. *Veterinary Research*. 38(2): 355-73. <https://doi.org/10.1051/vetres:2006058>
- Cadavid-Betancur DA, Giraldo-Echeverri CA, Sierra-Bedoya S, Montoya-Pino M, Chaparro-Gutiérrez JJ, Restrepo- Botero JE, Olivera-Angel M. 2014. Diarrea neonatal bovina en un hato del altiplano norte de Antioquia (Colombia), un estudio descriptivo. *Veterinaria y Zootecnia*. 8(2):120-9. <https://doi.org/10.17151/vetzo.2014.8.2.9>

- Calvet GA, Pereira SA, Ogrzewalska M, Pauvolid-Corrêa A, Resende PC, Tassinari WS, Costa AP, Keidel LO, da Rocha ASB, da Silva MFB, Dos Santos SA, Lima ABM, de Moraes ICV, Mendes Junior AAV, Souza TDC, Martins EB, Ornellas RO, Corrêa ML, Antonio IMDS, Guaraldo L, Motta FDC, Brasil P, Siqueira MM, Gremião IDF, Menezes RC. 2021. Investigation of SARS-CoV-2 infection in dogs and cats of humans diagnosed with COVID-19 in Rio de Janeiro, Brazil. *PLoS One*. 16(4):e0250853.
<https://doi.org/10.1371/journal.pone.0250853>
- Carlos RSA, Mariano APM, Maciel BM, Gadelha SR, de Melo Silva M, Belitardo EMMA, Rocha DJPG, de Almeida JPP, Pacheco LGC, Aguiar ERGR, Fehlberg HF, Albuquerque GR. 2021. First genome sequencing of SARS-CoV-2 recovered from an infected cat and its owner in Latin America. *Transbound Emerging Diseases*. 68(6):3070-4.
<https://doi.org/10.1111/tbed.13984>
- Carné LÁ. 2014. Transmissible gastroenteritis, Argentina. En: OIE, editor. Servicio Nacional de Sanidad y Calidad Agroalimentaria (SENASA), Ministerio de Agricultura, Ganadería y Pesca: World Organization of Animal health.
- Castells M, Giannitti F, Caffarena RD, Casaux ML, Schild C, Castells D, Riet-Correa F., Victoria M, Parreño V, Colina R. 2019. Bovine coronavirus in Uruguay: genetic diversity, risk factors and transboundary introductions from neighboring countries. *Archives of Virology*. 164(11):2715-24. <https://doi.org/10.1007/s00705-019-04384-w>
- Castro CC, Johann JM, Fonseca Finger P, Freitas Nunes C, D'ávila Vargas G, Fischer G, de Oliveira Hübner S. 2010. Canine coronavirus (CCoV) in dogs vaccinated and unvaccinated domiciliated in Pelotas, RS, Brazil. *Semina: Ciências Agrárias*. 31(4):995-1000. ISSN: 1676-546X. <https://doi.org/10.5433/1679-0359.2010v31n4p995>
- Catroxó MHB, Miranda LB, Lavorenti A, Petrella S, Melo NA, Martins AMCPRF. 2010. Detection of coronavirus in capybaras (*Hydrochoeris hydrochaeris*) by transmission electron microscopy. *International Journal of Morphology*. 28(2):549-55.
<http://dx.doi.org/10.4067/S0717-95022010000200035>
- Cavanagh D. 2007. Coronavirus avian infectious bronchitis virus. *Veterinary Research*. 38(2): 281-97. <https://doi.org/10.1051/vetres:2006055>
- Cebra CK, Mattson DE, Baker RJ, Sonn RJ, Dearing PL. 2003. Potential pathogens in feces from unweaned llamas and alpacas with diarrhea. *Journal of the American Veterinary Medical Association*. 223(12):1806-8. <https://doi.org/10.2460/javma.2003.223.1806>
- Chan JF, To KK, Tse H, Jin DY, Yuen KY. 2013. Interspecies transmission and emergence of novel viruses: lessons from bats and birds. *Trends in Microbiology*.; 21(10):544-55.
<https://doi.org/10.1016/j.tim.2013.05.005>
- Chen K, Zhao K, He W, Gao W, Zhao C, Wang L, Pan W, Song D, Wang C, Gao F. 2012. Comparative evaluation of two hemagglutinating encephalomyelitis coronavirus vaccine candidates in mice. *Clinical and Vaccine Immunology*. 19(7):1102-9.
<https://doi.org/10.1128/CVI.05716-12>
- Cifuentes-Rincón A, Lopes PD, Sanmiguel RA. 2016. Genotipificación de variantes del virus de bronquitis infecciosa aviar en el departamento del Tolima, Colombia. *Revista MVZ Córdoba*. 21(3):5500-10. <https://doi.org/10.21897/rmvz.824>
- Clark MA. 1993. Bovine coronavirus. *British Veterinary Journal*. 149(1):51-70.
[https://doi.org/10.1016/S0007-1935\(05\)80210-6](https://doi.org/10.1016/S0007-1935(05)80210-6)
- Colina SE, Serena MS, Echeverría MG, Metz GE. 2021. Clinical and molecular aspects of veterinary coronaviruses. *Virus Research*.297:198382.
<https://doi.org/10.1016/j.virusres.2021.198382>
- Costa EM, de Castro TX, Bottino F, Garcia R. 2014. Molecular characterization of canine coronavirus strains circulating in Brazil. *Veterinary Microbiology*. 168(1):8-15.
<https://doi.org/10.1016/j.vetmic.2013.10.002>
- Crawford K, Lager KM, Kulshreshtha V, Miller LC, Faaberg KS. 2016. Status of vaccines for porcine epidemic diarrhea virus in the United States and Canada. *Virus Research*. 226: 108-16. <https://doi.org/10.1016/j.virusres.2016.08.005>
- Crossley BM, Barr BC, Magdesian KG, Ing M, Mora D, Jensen D, Loretto AP, McConnell T, Mock R. 2010. Identification of a novel coronavirus possibly associated with acute respiratory syndrome in alpacas (*Vicugna pacos*) in California. 2007. *Journal of Veterinary Diagnostic Investigation: official publication of the American Association of Veterinary Laboratory Diagnosticians, Inc.* 22(1):94-7.
<https://doi.org/10.1177/104063871002200118>

- Crossley BM, Mock RE, Callison SA, Hietala SK. 2012. Identification and characterization of a novel alpaca respiratory coronavirus most closely related to the human coronavirus 229E. *Viruses*. 4(12):3689-700. <https://doi.org/10.3390/v4123689>
- Cruvinel LB, Ayres H, Zapa D, Nicaretta JE, Couto L, Heller LM, Bastos T, Cruz BC, Soares VE, Teixeira WF, de Oliveira JS, Fritzen JT, Alfieri AA, Freire RL, Lopes W. 2020. Prevalence and risk factors for agents causing diarrhea (Coronavirus, Rotavirus, Cryptosporidium spp., Eimeria spp., and nematodes helminthes) according to age in dairy calves from Brazil. *Tropical Animal Health and Production*. 52(2):777-91. <https://doi.org/10.1007/s11250-019-02069-9>
- Day MJ, Crawford C, Marcondes M, Squires RA. 2020. Recommendations on vaccination for Latin American small animal practitioners: a report of the WSAVA Vaccination Guidelines Group. *Journal of the Small Animal Practice*. 61(6):E1-E35. <https://doi.org/10.1111/jsap.13125>
- de Oliveira Hübner S, Pappen FG, Lopes Ruas J, D'Avila Vargas G, Fischer G, Vidor T. 2010. Exposure of pampas fox (*Pseudalopex gymnocercus*) and crab-eating fox (*Cerdocyon thous*) from the Southern region of Brazil to canine distemper virus (CDV), canine parvovirus (CPV) and canine coronavirus (CCoV). *Brazilian Archives of Biology and Technology*. 53(3):593-7. <https://doi.org/10.1590/S1516-89132010000300012>
- de Wit J, Cook J. 2020. Spotlight on avian coronaviruses. *Avian Pathology: Journal of the W.V.P.A.* 49(4):313-6. <https://doi.org/10.1080/03079457.2020.1761010>
- Decaro N, Buonavoglia C. 2011. Canine coronavirus: not only an enteric pathogen. *Veterinary Clinics of North America. Small Animal Practice*. 41(6):1121-32. <https://doi.org/10.1016/j.cvsm.2011.07.005>
- Decaro N, Lorusso A. 2020. Novel human coronavirus (SARS-CoV-2): A lesson from animal coronaviruses. *Veterinary Microbiology*. 244:108693. <https://doi.org/10.1016/j.vetmic.2020.108693>
- Decaro N, Mari V, Campolo M, Lorusso A, Camero M, Elia G, Martella V, Cordioli P, Enjuanes L, Buonavoglia C. 2009. Recombinant canine coronaviruses related to transmissible gastroenteritis virus of swine are circulating in dogs. *Journal of Virology*. 83(3):1532-37. <https://doi.org/10.1128/JVI.01937-08>
- Deem SL, Emmons LH. 2005. Exposure of free-ranging maned wolves (*Chrysocyon brachyurus*) to infectious and parasitic disease agents in the Noël Kempff Mercado National Park, Bolivia. *Journal of Zoo and Wildlife Medicine: official publication of the American Association of Zoo Veterinarians*. 36(2):192-7. <https://doi.org/10.1638/04-076.1>
- del Amo AN, Aprea AN, Petruccelli MA. 1999. Detection of viral particles in feces of young dogs and their relationship with clinical signs. *Revista de Microbiologia*. 30(3): 237-41. <https://doi.org/10.1590/S0001-37141999000300009>
- Delgado Villamizar KY. 2018. Seroprevalencia y evaluación molecular de coronavirus felino en Bucaramanga utilizando RT-PCR. Tesis de posgrado en Magister en Salud y Producción Animal, Facultad de Medicina Veterinaria y Zootecnia, Universidad Cooperativa de Colombia. <http://hdl.handle.net/20.500.12494/11667>
- Di H, McIntyre AA, Brinton MA. 2018. New insights about the regulation of Nidovirus subgenomic mRNA synthesis. *Virology*. 517:38-43. <https://doi.org/10.1016/j.virol.2018.01.026>
- Doyle LP, Hutchings LM. 1946. A transmissible gastroenteritis in pigs. *Journal of the American Veterinary Medical Association*. 108:257-9.
- Dveksler GS, Pensiero MN, Cardellicchio CB, Williams RK, Jiang GS, Holmes KV, Dieffenbach CW. 1991. Cloning of the mouse hepatitis virus (MHV) receptor: expression in human and hamster cell lines confers susceptibility to MHV. *Journal of Virology*. 65(12): 6881-91. <https://doi.org/10.1128/JVI.65.12.6881-6891.1991>
- Enjuanes L, van der Zeijst BAM. 1995. Molecular basis of transmissible gastroenteritis virus epidemiology. En: Siddell S.G. (eds). *The Coronaviridae. The Viruses*. Springer, Boston, MA. Pp. 337-76.
- Erles K, Toomey C, Brooks HW, Brownlie J. 2003. Detection of a group 2 coronavirus in dogs with canine infectious respiratory disease. *Virology*. 310(2):216-23. [https://doi.org/10.1016/s0042-6822\(03\)00160-0](https://doi.org/10.1016/s0042-6822(03)00160-0)
- Felten S, Hartmann K. 2019. Diagnosis of feline infectious peritonitis: A review of the current literature. *Viruses*. 11(11): 1068. <https://doi.org/10.3390/v11111068>

- Fielding CL, Higgins JK, Higgins JC, McIntosh S, Scott E, Giannitti F, Mete A, Pusterla N. 2015. Disease associated with equine coronavirus infection and high case fatality rate. *Journal of Veterinary Internal Medicine*, 29(1):307-10.
<https://doi.org/10.1111/jvim.12480>
- Fletcher Uribe S, Pérez García J, Villegas Tabares JP. 2017. Diagnóstico de agentes infecciosos de común presentación en felinos silvestres nativos y exóticos mantenidos en cautiverio en Colombia. Universidad CES. Disponible en:
<https://repository.ces.edu.co/handle/10946/2848>
- Flores Ortega A, Martínez Castañeda JS, Bautista Gómez IG, de Nova Ocampo M. 2015. Identificación de parvovirus, rotavirus y coronavirus en perros con gastroenteritis. Tesis de Maestría en Ciencias Agropecuarias y Recursos Naturales, Facultad de Medicina Veterinaria y Zootecnia, Universidad Autónoma del Estado de México.
<http://hdl.handle.net/20.500.11799/58704>
- Franco G, Puentes R. 2020. Pautas para la vacunación en caninos y felinos en Uruguay. *Veterinaria (Montevideo)*. 56(213). <http://dx.doi.org/10.29155/vet.56.213.5>
- Fuentealba NA, Moré G, Bravi ME, Unzaga JM, De Felice L, Salina M, Viegas M, Nabaes Jodar MS, Valinotto LE, Rivero FD, Di Lullo D, Pecoraro M, Panei CJ. 2021. First detection and molecular analysis of SARS-CoV-2 from a naturally infected cat from Argentina. *Veterinary Microbiology*. 260:109179. <https://doi.org/10.1016/j.vetmic.2021.109179>
- Gao W, Zhao K, Zhao C, Du C, Ren W, Song D, Lu H, Chen K, Li Z, Lan Y, Xie S, He W, Gao F. 2011. Vomiting and wasting disease associated with hemagglutinating encephalomyelitis viruses infection in piglets in Jilin, China. *Virology Journal*. 8:130.
<https://doi.org/10.1186/1743-422X-8-130>
- García-Hernández ME, Trujillo-Ortega ME, Alcaraz-Estrada SL, Lozano-Aguirre-Beltrán L, Sandoval-Jaime C, Taboada-Ramírez BI, Sarmiento-Silva RE. 2021. Molecular detection and characterization of porcine epidemic diarrhea virus and porcine aichivirus C coinfection in México. *Viruses*. 13(5):738. <https://doi.org/10.3390/v13050738>
- Garigliany M, Van Laere AS, Clercx C, Giet D, Escriou N, Huon C, van der Werf S, Eloit M, Desmecht D. 2020. SARS-CoV-2 natural transmission from human to cat. Belgium, March 2020. *Emerging infectious diseases*. 26(12):3069-71.
<https://doi.org/10.3201/eid2612.202223>
- Garoff H, Hewson R, Opstelten DJ. 1998. Virus maturation by budding. *Microbiology and Molecular Biology Review*. 62 (4):1171-90.
<https://doi.org/10.1128/MMBR.62.4.1171-1190.1998>
- Garrido A, Barrera M, Vaca M, Acosta A. 2015. Primer reporte de diagnóstico molecular de diarrea epidémica porcina en Ecuador. *Ecuador es Calidad*. 2(2):1-5.
<https://doi.org/10.36331/revista.v2i2.10>
- Genova SG, Streeter RN, Simpson KM, Kapil S. 2008. Detection of an antigenic group 2 coronavirus in an adult alpaca with enteritis. *Clinical and Vaccine Immunology: CVI*. 15(10):1629-32. <https://doi.org/10.1128/CVI.00232-08>
- Giner J, Villanueva-Saz S, Tobajas AP, Pérez MD, González A, Verde M, Yzuel A, García-García A, Taleb V, Lira-Navarrete E, Hurtado-Guerrero R, Pardo J, Santiago L, Paño JR, Ruíz H, Lacasta D, Fernández A. 2021. SARS-CoV-2 seroprevalence in household domestic ferrets (*Mustela putorius furo*). *Animals (Basel)*. 11(3):667.
<https://doi.org/10.3390/ani11030667>
- Gizzi AB, Oliveira ST, Leutenegger CM, Estrada M, Kozemjakin DA, Stedile R, Marcondes M, Biondo AW. 2014. Presence of infectious agents and co-infections in diarrheic dogs determined with a real-time polymerase chain reaction-based panel. *BMC Veterinary Research*. 10:23. <https://doi.org/10.1186/1746-6148-10-23>
- Gomaa MH, Barta JR, Ojkic D, Yoo D. 2008. Complete genomic sequence of turkey coronavirus. *Virus Research*, 135(2):237-46.
<https://doi.org/10.1016/j.virusres.2008.03.020>
- Gómez L. 2014. Diarrea epidémica porcina (DEP) en República Dominicana. En: *International Conference on Swine Enteric Coronavirus Diseases*. 23-25; Chicago, IL, USA.
- Gregori F, Catroxo MHB, Lopes VDS, Ruiz V, Brandão PE. 2010. Occurrence of ferret enteric coronavirus in Brazil (preliminary report). *Brazilian Journal of Veterinary Research and Animal Science*. São Paulo. 47:156-8.
- Guy JS, Breslin JJ, Breuhaus B, Vivrette S, Smith LG. 2000. Characterization of a coronavirus isolated from a diarrheic foal. *Journal of Clinical Microbiology*. 38(12):4523-6.
<http://doi.org/10.1128/JCM.38.12.4523-4526.2000>

- Guzmán M, Sáenz L, Hidalgo H. 2019. Molecular and antigenic characterization of GI-13 and GI-16 avian infectious bronchitis virus isolated in Chile from 2009 to 2017 regarding 4/91 vaccine introduction. *Animals: an open access journal from MDPI*, 9(9):656. <https://doi.org/10.3390/ani9090656>
- Haake C, Cook S, Pusterla N, Murphy B. 2020. Coronavirus infections in companion animals: virology, epidemiology, clinical and pathologic features. *Viruses*. 12(9):1023. <https://doi.org/10.3390/v12091023>
- Harrison AG, Lin T, Wang P. 2020. Mechanisms of SARS-CoV-2 transmission and pathogenesis. *Trends in Immunology*. 41(12):1100-15. <https://doi.org/10.1016/j.it.2020.10.004>
- Headley SA, Okano W, Balbo LC, Marcasso RA, Oliveira TE, Alfieri AF, Negri Filho LC, Michelazzo MZ, Rodrigues SC, Baptista AL, Saut J, Alfieri AA. 2018. Molecular survey of infectious agents associated with bovine respiratory disease in a beef cattle feedlot in southern Brazil. *Journal of Veterinary Diagnostic Investigation: official publication of the American Association of Veterinary Laboratory Diagnosticians, Inc.* 30(2):249-51. <https://doi.org/10.1177/1040638717739945>
- Hensley LE, Holmes KV, Beauchemin N, Baric RS. 1998. Virus-receptor interactions and interspecies transfer of a mouse hepatitis virus. *Advances in Experimental Medicine and Biology*. 440:33-41. https://doi.org/10.1007/978-1-4615-5331-1_5
- Homberger FR. 1997. Enterotropic mouse hepatitis virus. *Laboratory Animals*. 31(2):97-115. <https://doi.org/10.1258/002367797780600189>
- Huisman W, Martina BE, Rimmelzwaan GF, Gruters RA, Osterhaus AD. 2009. Vaccine-induced enhancement of viral infections. *Vaccine*. 27(4):505-12. <https://doi.org/10.1016/j.vaccine.2008.10.087>
- ICTV. 2019. International Committee on Taxonomy of Viruses: Master Species List 2019. v1 (Consultado 12/08/2020). <https://talk.ictvonline.org/files/master-species-lists/m/msl/9601>
- Irazabal Léctor MA. 2018. Frecuencia de presentación de parvovirus y coronavirus canina en la ciudad de Chota - Cajamarca. *Caxamarca*. 17(1-2):145-0.
- Jackwood MW, de Wit S. 2020. Infectious bronchitis. En: *Diseases of Poultry* (eds D.E. Swayne, M. Boulianne, C.M. Logue, L.R. McDougald, V. Nair, D.L. Suarez, S. Wit, T. Grimes, D. Johnson, M. Kromm, T.Y. Prajitno, I. Rubinoff, G. Zavala). <https://doi.org/10.1002/9781119371199.ch4>
- Jarvis MC, Lam HC, Rovira A, Marthaler DG. 2016. Complete genome sequence of porcine epidemic diarrhea virus strain Col/ Cundinamarca/2014 from Colombia. *Genome Announcements*. 4(2):e00239-16. <https://doi.org/10.1128/genomeA.00239-16>
- Jin L, Cebra CK, Baker RJ, Mattson DE, Cohen SA, Alvarado DE, Rohrmann GF. 2007. Analysis of the genome sequence of an alpaca coronavirus. *Virology*. 365(1):198-203. <https://doi.org/10.1016/j.virol.2007.03.035>
- Johann JM, Caetano CF, Hass R, Guim TN, Fischer G, Vargas GD, Vidor T, Hübner SO. 2009. Serum survey for antibodies to coronavirus, herpesvirus, calicivirus, and parvovirus in domestic cats from Rio Grande do Sul, Brazil. *Arquivo Brasileiro de Medicina Veterinária e Zootecnia*. 61(3):752-4. <https://doi.org/10.1590/S0102-09352009000300033>
- Jung K, Renukaradhya GJ, Alekseev KP, Fang Y, Tang Y, Saif LJ. 2009. Porcine reproductive and respiratory syndrome virus modifies innate immunity and alters disease outcome in pigs subsequently infected with porcine respiratory coronavirus: implications for respiratory viral co-infections. *Journal of General Virology*. 90(11):2713-23. <https://doi.org/10.1099/vir.0.014001-0>
- Jung K, Wang Q, Scheuer KA, Lu Z, Zhang Y, Saif LJ. 2014. Pathology of US porcine epidemic diarrhea virus strain PC21A in gnotobiotic pigs. *Emerging Infectious Diseases*. 2(4):662-5. <https://doi.org/10.3201/eid2004.131685>
- Kelly JA, Woodside MT, Dinman JD. 2021. Programmed -1 ribosomal frameshifting in coronaviruses: A therapeutic target. *Virology*. 554:75-82. <https://doi.org/10.1016/j.virol.2020.12.010>
- Kennedy MA. 2020. Feline infectious peritonitis: update on pathogenesis, diagnostics, and treatment. *The Veterinary Clinics of North America: Small Animal Practice*. 50(5):1001-11. <https://doi.org/10.1016/j.cvsm.2020.05.002>
- Kenney SP, Wang Q, Vlasova A, Jung K, Saif L. 2021. Naturally occurring animal coronaviruses as models for studying highly pathogenic human coronaviral disease. *Veterinary Pathology*. 58(3):438-52. <https://doi.org/10.1177/0300985820980842>

- Kipar A, Meli ML. 2014. Feline infectious peritonitis: still an enigma?. *Veterinary Pathology*. 51(2):505-26. <https://doi.org/10.1177/0300985814522077>
- Lai MM, Cavanagh, D. 1997. The molecular biology of coronaviruses. *Advances in virus research*. 48:1-100. [https://doi.org/10.1016/S0065-3527\(08\)60286-9](https://doi.org/10.1016/S0065-3527(08)60286-9)
- Lam SD, Bordin N, Waman VP, Scholes HM, Ashford P, Sen N, van Dorp L, Rauer C, Dawson NL, Pang CSM, Abbasian M, Sillitoe I, Edwards SJL, Fraternali F, Lees JG, Santini JM, Orengo CA. 2020. SARS-CoV-2 spike protein predicted to form complexes with host receptor protein orthologues from a broad range of mammals. *Scientific Reports*. 10(1):16471. <https://doi.org/10.1038/s41598-020-71936-5>
- Lara-Romero R, Gómez-Núñez L, Cerriteño-Sánchez JL, Márquez-Valdelamar L, Mendoza-Elvira S, Ramírez- Mendoza H, Rivera-Benítez JF. 2018. Molecular characterization of the spike gene of the porcine epidemic diarrhea virus in Mexico, 2013-2016. *Virus Genes*. 54(2):215-24. <https://doi.org/10.1007/s11262-017-1528-x>
- Larsen HD, Fonager J, Lomholt FK, Dalby T, Benedetti G, Kristensen B, Urth TR, Rasmussen M, Lassaunière R, Rasmussen TB, Strandbygaard B, Lohse L, Chaine M, Møller KL, Berthelsen AN, Nørgaard SK, Sönksen UW, Boklund AE, Hammer AS, Belsham GJ, Krause TG, Mortensen S, Bøtner A, Fomsgaard A, Mølbak K. 2021. Preliminary report of an outbreak of SARS-CoV-2 in mink and mink farmers associated with community spread, Denmark, June to November 2020. *Euro Surveillance*. 26(5): 2100009. <https://doi.org/10.2807/1560-7917.E.S.2021.26.5.210009>
- Lee C. 2015. Porcine epidemic diarrhea virus: An emerging and re-emerging epizootic swine virus. *Virology Journal*. 12:193. <https://doi.org/10.1186/s12985-015-0421-2>
- Lescano J, Quevedo M, Gonzales-Viera O, Luna L, Keel MK, Gregori F. 2015. First case of systemic coronavirus infection in a domestic ferret (*Mustela putorius furo*) in Peru. *Transboundary and Emerging Diseases*. 62(6):581-5. <https://doi.org/10.1111/tbed.12407>
- Licitra BN, Duhamel GE, Whittaker GR. 2014. Canine enteric coronaviruses: emerging viral pathogens with distinct recombinant spike proteins. *Viruses*. 6(8): 3363-76. <https://doi.org/10.3390/v6083363>
- Lickey AL, Kennedy M, Patton S, Ramsay EC. 2005. Serologic survey of domestic felids in the Petén region of Guatemala. *Journal of Zoo and Wildlife Medicine*. 36(1):121-3. <https://doi.org/10.1638/03-059>
- Lu S, Wang Y, Chen Y, Wu B, Qin K, Zhao J, Lou Y, Tan W. 2017. Discovery of a novel canine respiratory coronavirus support genetic recombination among betacoronavirus1. *Virus Research*. 237:7-13. <https://doi.org/10.1016/j.virusres.2017.05.006>
- Luk HKH, Li X, Fung J, Lau SKP, Woo PCY. 2019. Molecular epidemiology, evolution and phylogeny of SARS coronavirus. *Infection, Genetics and Evolution*. 71:21-30. <https://doi.org/10.1016/j.meegid.2019.03.001>
- Magtoto R, Poonsuk K, Baum D, Zhang J, Chen Q, Ji J, Piñeyro P, Zimmerman J, Giménez-Lirola LG. 2019. Evaluation of the serologic cross-reactivity between transmissible gastroenteritis coronavirus and porcine respiratory coronavirus using commercial blocking enzyme-linked immunosorbent assay kits. *mSphere*. 4(2):e00017-19. <https://doi.org/10.1128/mSphere.00017-19>
- Marandino A, Tomás G, Panzera Y, Greif G, Parodi-Talice A, Hernández M, Techera C, Hernández D, Pérez R. 2017. Whole-genome characterization of Uruguayan strains of avian infectious bronchitis virus reveals extensive recombination between the two major South American lineages. *Infection, Genetics and Evolution*. 54:245-50. <https://doi.org/10.1016/j.meegid.2017.07.009>
- Marandino A, Vagnozzi A, Craig MI, Tomás G, Techera C, Panzera Y, Vera F, Pérez R. 2019. Genetic and antigenic heterogeneity of infectious bronchitis virus in South America: implications for control programmes. *Avian Pathology*. 48(3):270-7. <https://doi.org/10.1080/03079457.2019.1583315>
- Marin C, Rolo M, López N, Álvarez L, Castaños H, Sifontes S. 1985. Detección de focos de gastroenteritis transmisible en Venezuela. *Veterinaria Tropical*. 10:35-42
- Martínez J, Ramis AJ, Reinacher M, Perpiñán D. 2006. Detection of feline infectious peritonitis virus-like antigen in ferrets. *Vet Record*. 158(15):523. <https://doi.org/10.1136/vr.158.15.523-b>
- Martínez N, Brandão PE, de Souza SP, Barrera M, Santana N, de Arce HD, Pérez LJ. 2012. Molecular and phylogenetic analysis of bovine coronavirus based on the spike glycoprotein gene. *Infection, Genetics and Evolution*. 12(8):1870-8. <https://doi.org/10.1016/j.meegid.2012.05.007>

- Martins AMCRPF, Bersano JG, Ogata R, Amante G, Nastari BDB, Catroxo MHB. 2013. Diagnosis to detect porcine transmissible gastroenteritis virus (TGEV) by optical and transmission electron microscopy techniques. *International Journal of Morphology*. 31:706-15.
- Masters PS. 2006. The molecular biology of coronaviruses. *Advances in Virus Research*. 66:193-292. [https://doi.org/10.1016/S0065-3527\(06\)66005-3](https://doi.org/10.1016/S0065-3527(06)66005-3)
- McAloose D, Laverack M, Wang L, Killian ML, Caserta LC, Yuan F, Mitchell PK, Queen K, Mauldin MR, Cronk BD, Bartlett SL, Sykes JM, Zec S, Stokol T, Ingerman K, Delaney MA, Fredrickson R, Ivančić M, Jenkins- Moore M, Mozingo K, Franzen K, Bergeson NH, Goodman L, Wang H, Fang Y, Olmstead C, McCann C, Thomas P, Goodrich E, Elvinger F, Smith DC, Tong S, Slavinski S, Calle PP, Terio K, Torchetti MK, Diel DG. 2020. From people to Panthera: Natural SARS-CoV-2 infection in tigers and lions at the Bronx Zoo. *mBio*. 11(5):e02220-20. <https://doi.org/10.1128/mBio.02220-20>
- Meirelles MG, Araújo LL, Friedrich Junior F, Flores EF, Nogueira CEW. 2011. Coronavirus-associated enteritis in thoroughbred foals on a farm in Rio Grande do Sul, Brazil. *Arquivos do Instituto Biológico*. 78(4):605-8. <http://dx.doi.org/10.1590/1808-1657v78p6052011>
- Michel CJ, Mayer C, Poch O, Thompson JD. 2020. Characterization of accessory genes in coronavirus genomes. *Virology Journal*. 17(1):131. <https://doi.org/10.1186/s12985-020-01402-1>
- Millet JK, Jaimes JA, Whittaker GR. 2021. Molecular diversity of coronavirus host cell entry receptors. *FEMS Microbiology Reviews*. 45(3):1-16. <https://doi.org/10.1093/femsre/fuaa057>
- Mitchell JA, Brooks HW, Szladovits B, Erles K, Gibbons R, Shields S, Brownlie J. 2013. Tropism and pathological findings associated with canine respiratory coronavirus (CRCoV). *Veterinary Microbiology*. 162(2-4):582-94. <https://doi.org/10.1016/j.vetmic.2012.11.025>
- Mole B. 2013. Deadly pig virus slips through US borders. *Nature*. 499(7459):388. <https://doi.org/10.1038/499388a>
- Mora-Díaz JC, Piñeyro PE, Houston E, Zimmerman J, Giménez-Lirola LG. 2019. Porcine hemagglutinating encephalomyelitis virus: A review. *Frontiers in Veterinary Science*. 6:53. <https://doi.org/10.3389/fvets.2019.00053>
- Móseno ACS, Cruz DL, Canal CW, Marques SM, Valle SF, Soares JF, Mattos MJT, Costa FV. 2019. Detection of enteric agents into a cats' shelter with cases of chronic diarrhea in Southern Brazil. *Pesquisa Veterinária Brasileira*. 39:630-4. <https://doi.org/10.1590/1678-5150-PVB-5987>
- Moura-Alvarez J, Chacon JV, Scanavini LS, Nuñez LF, Astolfi-Ferreira CS, Jones RC, Piantino Ferreira AJ. 2013. Enteric viruses in Brazilian turkey flocks: single and multiple virus infection frequency according to age and clinical signs of intestinal disease. *Poultry Science*. 92(4):945-55. <https://doi.org/10.3382/ps.2012-02849>
- Nabi G, Wang Y, Lü L, Jiang C, Ahmad S, Wu Y, Li D. 2021. Bats and birds as viral reservoirs: A physiological and ecological perspective. *Science of the Total Environment*. 754:142372. <https://doi.org/10.1016/j.scitotenv.2020.142372>
- Navarro R, Nair R, Peda A, Aung MS, Ashwinie GS, Gallagher CA., Malik YS, Kobayashi N, Ghosh S. 2017. Molecular characterization of canine parvovirus and canine enteric coronavirus in diarrheic dogs on the island of St. Kitts: First report from the Caribbean region. *Virus Research*. 240:154-60. <https://doi.org/10.1016/j.virusres.2017.08.008>
- Neira V, Brito B, Agüero B, Berrios F, Valdés V, Gutierrez A, Ariyama N, Espinoza P, Retamal P, Holmes EC, Gonzalez-Reiche AS, Khan Z, van de Guchte A, Dutta J, Miorin L, Kehrer T, Galarce N, Almonacid LI, Levican J, van Bakel H, García-Sastre A, Medina RA. 2021. A household case evidences shorter shedding of SARS-CoV-2 in naturally infected cats compared to their human owners. *Emerging Microbes & Infections*. 10(1):376-83. <https://doi.org/10.1080/22221751.2020.1863132>
- Nemoto M, Oue Y, Morita Y, Kanno T, Kinoshita Y, Niwa H, Ueno T, Katayama Y, Bannai H, Tsujimura K, Yamanaka T, Kondo T. 2014. Experimental inoculation of equine coronavirus into Japanese draft horses. *Archives of Virology*. 159(12):3329-34. <https://doi.org/10.1007/s00705-014-2205-1>

- Newman A, Smith D, Ghai RR, Wallace RM, Torchetti MK, Loiacono C, Murrell LS, Carpenter A, Moroff S, Rooney JA, Barton Behravesh C. 2020. First reported cases of SARS-CoV-2 infection in companion animals - New York, March-April 2020. *MMWR. morbidity and mortality weekly report*. 69(23):710-3. <https://doi.org/10.15585/mmwr.mm6923e3>
- Niederwerder MC, Hesse RA. 2018. Swine enteric coronavirus disease: a review of 4 years with porcine epidemic diarrhea virus and porcine deltacoronavirus in the United States and Canada. *Transboundary and Emerging Diseases*. 65:660-75. <https://doi.org/10.1111/tbed.12823>
- Ntafis V, Mari V, Danika S, Fragkiadaki E, Buonavoglia C. 2010. An outbreak of canine coronavirus in puppies in a Greek kennel. *Journal of Veterinary Diagnostic Investigation*. 22(2):320-3. <https://doi.org/10.1177/104063871002200231>
- Obando C, Pedrique C, Obregón J. 1992. Ocurrencia y distribución de infección por rotavirus y coronavirus en becerros lecheros del Estado Barinas (Venezuela). *Revista Científica de la Facultad de Ciencias Veterinarias de la Universidad del Zulia*. 2(2). Recuperado de: <https://produccioncientificaluz.org/index.php/cientifica/articulo/view/14084>
- Oma VS, Klem T, Trávén M, Alenius S, Gjerset B, Myrnel M, Stokstad M. 2018. Temporary carriage of bovine coronavirus and bovine respiratory syncytial virus by fomites and human nasal mucosa after exposure to infected calves. *BMC Veterinary Research*. 14(1):22. <https://doi.org/10.1186/s12917-018-1335-1>
- Organización Mundial de Sanidad Animal (OIE). 2021a. COVID-19. Eventos en animales. Informe de seguimiento 4. [En línea]. Disponible en: <https://wahis.oie.int/#/report-info?reportId=34006> [Consultado 30/08/2021].
- Organización Mundial de Sanidad Animal (OIE). 2021b. COVID-19. Eventos en animales. Notificación inmediata. [En línea]. Disponible en: <https://wahis.oie.int/#/report-info?reportId=33930> [Consultado 30/08/2021].
- Origlia J, Suzuki K, Castro L, Faccioli M, Silva M, Caballero J, Valiente O, Álvarez F. 2009. Bayesian mapping for infectious bronchitis virus risk in backyard chickens in Paraguay. *International Journal of Poultry Science*. 8(8):740-5. <https://doi.org/10.3923/ijps.2009.740.745>
- Orozco M, Ceballos L, de la Cruz Pino M, Gürtler R. 2014. Local threats and potential infectious hazards to maned wolves (*Chrysocyon brachyurus*) in the southeastern Argentine Chaco. *Mammalia*. 78(3):339-49. <https://doi.org/10.1515/mammalia-2013-0067>
- Orozco-Cabrera C, López-Valencia G, Real MD, Mario L, Gaxiola-Camacho SM, Castro-del Campo N, Cueto- González SA, Guerrero-Velázquez JG, Moreno-Torres K, Espinoza-Blandón KO, Gómez-Gómez SD, Trasviña- Muñoz E, Monge-Navarro FJ. 2020. Detección molecular de coronavirus bovino asociado al complejo respiratorio bovino en ganado de engorda del valle de Mexicali, Baja California, México. *Revista Mexicana de Ciencias Pecuarias*. 11(4):933-45. <https://doi.org/10.22319/rmcp.v11i4.5137>
- Oue Y, Morita Y, Kondo T, Nemoto M. 2013. Epidemic of equine coronavirus at Obihiro Racecourse, Hokkaido, Japan in 2012. *The Journal of Veterinary Medical Science*. 75(9):1261-5. <https://doi.org/10.1292/jvms.13-0056>
- Pan Y, Tian X, Qin P, Wang B, Zhao P, Yang YL, Wang LX, Wang D, Song Y, Zhang X, Yao-Wei Huang. 2017. Discovery of a novel swine enteric alphacoronavirus (SeACoV) in southern China. *Veterinary Microbiology*. 211:15-21. <https://doi.org/10.1016/j.vetmic.2017.09.020>
- Parker JC, Cross SS, Rowe WP. 1970. Rat coronavirus (RCV): a prevalent, naturally occurring pneumotropic virus of rats. *Archiv für die gesamte Virusforschung*. 31(3):293-302. <https://doi.org/10.1007/BF01253764>
- Pedersen NC. 2014. An update on feline infectious peritonitis: diagnostics and therapeutics. *The Veterinary Journal*. 201(2):133-41. <https://doi.org/10.1016/j.tvjl.2014.04.016>
- Pensaert MB. Hemagglutinating encephalomyelitis virus. En: Straw BL, Zimmerman JJ, D'Allaire S, Taylor DJ, editors. 2006. *Diseases of swine*, 9th ed. Ames (IA): Blackwell Publishers. p. 353-8.
- Percy DH, Barthold SW. 2008a. Mouse. En: Percy, D.H., Barthold, S.W., (Eds). *Pathology of laboratory rodents and rabbits*. Third Ed. Wiley-Blackwell, USA, pp. 3-124. <https://doi.org/10.1002/9780470344613.ch1>
- Percy DH, Barthold SW. 2008b. Rat. En: *Pathology of laboratory rodents and rabbits* (eds D. H. Percy and S. W. Barthold). <https://doi.org/10.1002/9780470344613.ch2>

- Pérez-Rivera C, Ramírez-Mendoza H, Mendoza-Elvira S, Segura-Velázquez R, Sánchez-Betancourt JI. 2019. First report and phylogenetic analysis of porcine deltacoronavirus in Mexico. *Transboundary and Emerging Diseases* 66(4):1436-41.
<https://doi.org/10.1111/tbed.13193>
- Perfumo C, Venturini L, Sanguinetti H, Aguirre J, Armocida A, Petrucci M, Moredo F. 1998. Infección por Isospora suis sola o asociada a virus entéricos como causa de alta morbimortalidad en lechones lactantes. *Revista de Medicina Veterinaria*. 79:264-8.
- Pile E, Bravo O, Castillo E, Mendieta J, Chang A, Tejeira R. 2018. Seroprevalencia del virus de la bronquitis infecciosa en aves de granjas no tecnificadas procedentes de distritos localizados en provincias centrales de Panamá. *Centros: Revista Científica Universitaria*. 7(1): 99-105.
- Piñeros R, Mogollón Galvis JD. 2015. Coronavirus en porcinos: importancia y presentación del virus de la diarrea epidémica porcina (PEDV) en Colombia. *Revista de Medicina Veterinaria*. 29:73-89.
- Piñeyro PE, Lozada MI, Alarcón LV, Sanguinetti R, Cappuccio JA, Pérez EM, Vannucci F, Armocida A, Madson DM, Perfumo CJ, Quiroga MA. 2018. First retrospective studies with etiological confirmation of porcine transmissible gastroenteritis virus infection in Argentina. *BMC Veterinary Research*. 14(1):292.
<https://doi.org/10.1186/s12917-018-1615-9>
- Pinto LD, Barros IN, Budaszewski RF, Weber MN, Mata H, Antunes JR, Boabaid FM, Wouters AT, Driemeier D, Brandão PE, Canal CW. 2014. Characterization of pantropic canine coronavirus from Brazil. *The Veterinary Journal*. 202(3): 659-62.
<https://doi.org/10.1016/j.tvjl.2014.09.006>
- Pratelli A, Martella V, Elia G, Tempesta M, Guarda F, Capucchio MT, Carmichael LE, Buonavoglia C. 2001. Severe enteric disease in an animal shelter associated with dual infections by canine adenovirus type 1 and canine coronavirus. *Journal of Veterinary Medicine B, Infectious Diseases Veterinary Public Health*. 48(5):385-92.
<https://doi.org/10.1046/j.1439-0450.2001.00466.x>
- Pratelli A. 2006. Genetic evolution of canine coronavirus and recent advances in prophylaxis. *Veterinary Research*. 37:191-200. <https://doi.org/10.1051/vetres:2005053>
- Priestnall SL, Mitchell JA, Walker CA, Erles K, Brownlie J. 2014. New and emerging pathogens in canine infectious respiratory disease. *Veterinary Pathology*. 51(2):492-504.
<https://doi.org/10.1177/0300985813511130>
- Pritchett-Corning KR, Cosentino J, Clifford CB. 2009. Contemporary prevalence of infectious agents in laboratory mice and rats. *Laboratory Animals*. 43(2):165-73.
<https://doi.org/10.1258/la.2008.008009>
- Prutton JSW, Barnum S, Pusterla N. 2019. Evaluation of safety, humoral immune response and faecal shedding in horses inoculated with a modified-live bovine coronavirus vaccination. *Equine Veterinary Education*. 32(S11):33-6.
<https://doi.org/10.1111/eve.13175>
- Pusterla N, Mapes S, Wademan C, White A, Ball R, Sapp K, Burns P, Ormond C, Butterworth K, Bartol J, Magdesian KG. 2013. Emerging outbreaks associated with equine coronavirus in adult horses. *Veterinary Microbiology*. 162(1):228-31.
<https://doi.org/10.1016/j.vetmic.2012.10.014>
- Pusterla N, Vin R, Leutenegger C, Mittel LD, Divers TJ. 2016. Equine coronavirus: An emerging enteric virus of adult horses. *Equine Veterinary Education*. 28(4):216-23.
<https://doi.org/10.1111/eve.12453>
- Pusterla N, Vin R, Leutenegger CM, Mittel LD, Divers TJ. 2018. Enteric coronavirus infection in adult horses. *The Veterinary Journal*. 231:13-8.
<https://doi.org/10.1016/j.tvjl.2017.11.004>
- Qi M, Zambrano-Moreno C, Pineda P, Calderón C, Rincón-Monroy MA, Diaz A, Marthaler DG. 2020. Several lineages of porcine epidemic diarrhea virus in Colombia during the 2014 and 2016 epidemic. *Transboundary and Emerging Diseases* 68(4):2465-76.
<https://doi.org/10.1111/tbed.13914>
- Quevedo-Valle MV. 2014. Porcine epidemic diarrhea outbreak in Peru. En: *International Conference on Swine Enteric Coronavirus Diseases*. 23-25. Chicago, IL, USA. 54.
- Quiroga MA, Cappuccio J, Pineyro P, Basso W, More G, Kienast M, Schonfeld S, Cáncer JL, Arauz S, Pintos ME, Nanni M, Machuca M, Hirano N, Perfumo CJ. 2008. Hemagglutinating encephalomyelitis coronavirus infection in pigs, Argentina. *Emerging Infectious Diseases*. 14(3):484-6. <https://doi.org/10.3201/eid1403.070825>

- Ramírez Carvajal L. 2007. Identificación de cepas de coronavirus y rotavirus presentes en muestras fecales diarreicas de bovinos y niños en Costa Rica. Trabajos Finales de Graduación EMV - PCVET. Recuperado de: <http://hdl.handle.net/11056/19281>
- Ramírez Necochea R. 1981. Algunos aspectos importantes de la gastroenteritis transmisible de los cerdos (GTC) en México. *Ciencia Veterinaria*. 3:56-74.
- Ramírez-González S, Gutierrez-Ruiz EJ, Aranda-Cirerol FJ, Rodriguez-Vivas RI, Bolio-Gonzalez ME. 2012. Isolation and antigenic characterization of infectious bronchitis virus from backyard chickens in Yucatan, Mexico. *International Research Journal of Agricultural Science and Soil Science*. 2(2):63-7.
- Revelés-Félix S, Carreón-Nápoles R, Mendoza-Elvira S, Quintero-Ramírez V, García-Sánchez J, Martínez-Bautista R, Saavedra-Montañez M, Mosqueda Gualito JJ, Sánchez-Betancourt JI. 2020. Emerging strains of porcine epidemic diarrhoea virus (PEDv) in Mexico. *Transboundary and Emerging Diseases*. 67(2):1035-41. <https://doi.org/10.1111/tbed.13426>
- Ribeiro J, Lorenzetti E, Alfieri AF, Alfieri AA. 2016. Molecular detection of bovine coronavirus in a diarrhea outbreak in pasture-feeding Nelore steers in southern Brazil. *Tropical Animal Health and Production*. 48(3):649-53. <https://doi.org/10.1007/s11250-015-0975-4>
- Rimondi A, Craig MI, Vagnozzi A, König G, Delamer M, Pereda A. 2009. Molecular characterization of avian infectious bronchitis virus strains from outbreaks in Argentina (2001–2008). *Avian Pathology*. 38(2): 149-53. <https://doi.org/10.1080/03079450902737821>
- Rodríguez Batista E, Barrera Valle M, Betancourt Martell A. 2005. Gastroenteritis transmisible del cerdo: un reto de la industria porcina. *Revista Electrónica de Veterinaria*. 6(7):1-11.
- Rosselkhoz nadzor. Federal Service for Veterinary and Phytosanitary Surveillance. 2021. News. FGBI ARRIAH released the first batch of the carnivac-Cov vaccine for prevention of COVID-19 in animals. [En línea]. Disponible en: https://fsvps.gov.ru/fsvps/news/41473.html?_language=en [Consultado 06/06/2021].
- Rubio VA, Chavera CA. 2018. Feline infectious peritonitis: two clinical cases in Lima, Peru. *Revista de Investigaciones Veterinarias del Perú*. 29(1):381-8. <https://doi.org/10.15381/rivep.v29i1.14188>
- Sabarinath A, Sabarinath G, Tiwari K, Kumthekar S, Sharma D. 2011. Seroprevalence of infectious bronchitis virus in birds of Grenada. *International Journal of Poultry Science*. 10:266-8. <https://doi.org/10.3923/ijps.2011.26.6.268>
- Saif LJ, Wang Q, Vlasova AN, Jung K, Xiao S. Coronaviruses. 2019. En: *Diseases of swine*. J.J. Zimmerman, L.A. Karriker, A. Ramirez, K.J. Schwartz, G.W. Stevenson, J. Zhang eds. Hoboken, New Jersey, pp. 488-523. <https://doi.org/10.1002/9781119350927.ch31>
- Saif LJ. 2010. Bovine respiratory coronavirus. *The Veterinary Clinics of North America. Food Animal Practice*. 26(2):349-64. <https://doi.org/10.1016/j.cvfa.2010.04.005>
- Sallard E, Halloy J, Casane D, Decroly E, van Helden J. 2021. Tracing the origins of SARS-COV-2 in coronavirus phylogenies: a review. *Environmental Chemistry Letters*. :1-17. <https://doi.org/10.1007/s10311-020-01151-1>
- Santana-Clavijo NF, Reyes Romero DP, Arango Fajardo DF, Velandia Muñoz A, Taniwaki SA, de Souza Silva SO, Brandão PE. 2020. Molecular diversity of Alphacoronavirus 1 in dogs and cats in Colombia. *Heliyon*. 6(7):e04381. <https://doi.org/10.1016/j.heliyon.2020.e04381>
- Santibáñez Contreras DF. 2012. Diagnóstico de coronavirus bovino mediante técnicas moleculares a partir de heces de terneros en dos lecherías de la Provincia del Ranco, Chile. Tesis de grado en Médico Veterinario, Facultad de Medicina Veterinaria, Universidad Austral de Chile. <http://catalogobiblioteca.uach.cl:8080/ipac20/ipac.jsp?session=16X784N494W44.277847&profile=bibteja&uri=link=3100009~!558487~!3100001~!3100002&aspect=subtab14&menu=search&ri=1&source=~!biblioteca&term=Diagn%C3%B3stico+de+coronavirus+bovino+mediante+t%C3%A9cnicas+moleculares+a+partir+de+heces+de+terneros+en+dos+lecher%C3%ADas+de+la+Provincia+del+Ranco%2C+Chile&index=ALTITLE>
- Schalk AF, Hawin MC. 1931. An apparently new respiratory disease in baby chicks. *Journal of the American Veterinary Medical Association*. 78:413-22.
- Schwartz G, Tirosch-Levy S, Barnum S, David D, Sol A, Pusterla N, Steinman, A. 2021. Seroprevalence and risk factors for exposure to equine coronavirus in apparently healthy horses in Israel. *Animals*. 11(3):894. <https://doi.org/10.3390/ani11030894>

- Shittu I, Gado DA, Meseko CA, Nyam DC, Olawuyi KA, Moses GD, Chinyere CN, Joannis TM. 2019. Occurrence of infectious bronchitis in layer birds in Plateau state, north central Nigeria. *Open Veterinary Journal*. 9(1):74-80. <https://doi.org/10.4314/ovj.v9i1.13>
- Silva de Oliveira TE, Di Santis GW, Headley SA. 2017. Epidemiological data and a scorebased study of renal, hepatic and cerebral lesions in feline infectious peritonitis. *Semina: Ciencias Agrarias*. 38(5):3133-43. <http://dx.doi.org/10.5433/1679-0359.2017v38n5p3133>
- Sit T, Brackman CJ, Ip SM, Tam K, Law P, To E, Yu V, Sims LD, Tsang D, Chu D, Perera R, Poon L, Peiris M. 2020. Infection of dogs with SARS-CoV-2. *Nature*. 586(7831):776-8. <https://doi.org/10.1038/s41586-020-2334-5>
- Stipp DT, Barry AF, Alfieri AF, Takiuchi E, Amude AM, Alfieri AA. 2009. Frequency of BCoV detection by a semi-nested PCR assay in faeces of calves from Brazilian cattle herds. *Tropical Animal Health and Production*. 41(7):1563-7. <https://doi.org/10.1007/s11250-009-9347-2>
- Stout AE, André NM, Jaimes JA, Millet JK, Whittaker GR. 2020. Coronaviruses in cats and other companion animals: Where does SARS-CoV-2/COVID-19 fit?. *Veterinary Microbiology*. 247:108777. <https://doi.org/10.1016/j.vetmic.2020.108777>
- Stout AE, André NM, Whittaker GR. 2021. Feline coronavirus and feline infectious peritonitis in nondomestic felid species. *Journal of Zoo and Wildlife Medicine*. 52(1):14-27. <https://doi.org/10.1638/2020-0134>
- Streicker DG, Gilbert AT. 2020. Contextualizing bats as viral reservoirs. *Science*. 370(6513):172-3. <https://doi.org/10.1126/science.abd4559>
- Szczepanski A, Owczarek K, Bzowska M, Gula K, Drebot I, Ochman M, Maksym B, Rajfur Z, Mitchell JA, Pyrc K. 2019. Canine respiratory coronavirus, bovine coronavirus, and human coronavirus OC43: receptors and attachment factors. *Viruses*. 11(4):328. <https://doi.org/10.3390/v11040328>
- Takiuchi E, Barry AF, Alfieri AF, Filippesen P, Alfieri AA. 2009. An outbreak of winter dysentery caused by bovine coronavirus in a high-production dairy cattle herd from a tropical country. *Brazilian Archives of Biology and Technology*. 52:57-61. <https://doi.org/10.1590/S1516-89132009000700008>
- Tataje-Lavanda L, Falconi-Agapito F, Montalván Á, Bueno C, Requena D, Fernández-Díaz M. 2016. First evidence of detection of Asia/South America II (A/SAII) infectious bronchitis virus in a commercial broiler flock in Peru. *Vet Record*. 4(1): e000292. <https://doi.org/10.1136/vetreccr-2016-000292>
- Tataje-Lavanda L, Izquierdo-Lara R, Ormeño-Vásquez P, Huamán-Gutiérrez K, Zimic-Peralta M, Fernández-Díaz M. 2019. Near-complete genome sequence of infectious bronchitis virus strain VFAR-047 (GI-16 lineage), isolated in Peru. *Microbiology Resource Announcements*. 8(5):e01555-18. <https://doi.org/10.1128/MRA.01555-18>
- Tekes G, Thiel HJ. 2016. Feline coronaviruses: pathogenesis of feline infectious peritonitis. *Advances in Virus Research*. 96:193-218. <https://doi.org/10.1016/bs.aivir.2016.08.002>
- Terada Y, Matsui N, Noguchi K, Kuwata R, Shimoda H, Soma T, Mochizuki M, Maeda K. 2014. Emergence of pathogenic coronaviruses in cats by homologous recombination between feline and canine coronaviruses. *PLoS One*. 9(9):e106534. <https://doi.org/10.1371/journal.pone.0106534>
- Thomas CJ, Hoet AE, Sreevatsan S, Wittum TE, Briggs RE, Duff GC, Saif LJ. 2006. Transmission of bovine coronavirus and serologic responses in feedlot calves under field conditions. *American Journal of Veterinary Research*. 67(8):1412-20. <https://doi.org/10.2460/ajvr.67.8.1412>
- Tizard IR. 2020. Vaccination against coronaviruses in domestic animals. *Vaccine*. 38(33):5123-30. <https://doi.org/10.1016/j.vaccine.2020.06.026>
- Tortorici MA, Veerler D. 2019. Structural insights into coronavirus entry. *Advances in Virus Research*. 105:93-116. <https://doi.org/10.1016/bs.aivir.2019.08.002>
- Trávén M, Näslund K, Linde N, Linde B, Silván A, Fossum C, Hedlund KO, Larsson B. 2001. Experimental reproduction of winter dysentery in lactating cows using BCoV -- comparison with BCoV infection in milk-fed calves. *Veterinary Microbiology*. 81(2): 127-51. [https://doi.org/10.1016/s0378-1135\(01\)00337-6](https://doi.org/10.1016/s0378-1135(01)00337-6)
- Turlewicz-Podbielska H, Pomorska-Mól M. 2021. Porcine coronaviruses: overview of the state of the art. *Virologica Sinica*. 36:833-51. <https://doi.org/10.1007/s12250-021-00364-0>

- Uhart MM, Rago MV, Marull CA, Ferreyra H, Pereira JA. 2012. Exposure to selected pathogens in Geoffroy's cats and domestic carnivores from central Argentina. *Journal of Wildlife Diseases*. 48(4):899-909. <https://doi.org/10.7589/2011-05-137>
- Valastro V, Holmes EC, Britton P, Fusaro A, Jackwood MW, Cattoli G, Monne I. 2016. S1 gene-based phylogeny of infectious bronchitis virus: an attempt to harmonize virus classification. *Infection, Genetics and Evolution*. 39:349-64. <https://doi.org/10.1016/j.meegid.2016.02.015>
- Valle MB, Batista ER, Lepoureau MF, Beiras AA, Redondo AV, de Arce Landa HD, Urquiaga Varela R, Portal SC. 2005. Transmissible gastroenteritis in Cuba: experimental reproduction of the disease and molecular characterization of the virus. *Spanish Journal of Agricultural Research*. 3 (3):267-74.
- Vassão RC, Consales CA, Sant'Anna OA, Pereira CA. 2003. Antibody responsiveness during immunization and challenge of genetically modified antibody responder mice with murine hepatitis virus 3. *Immunobiology*. 207(4):275-83. <https://doi.org/10.1078/0171-2985-00239>
- Veloso JF, Sauer L, Silva LMC, Pellizzoni SG, Guedes PEB, Carlos RSA. 2021. Detection and semi-quantification of antibodies to the feline infectious peritonitis virus in cats from the Ilhéus-Itabuna microregion, Bahia, Brazil. *Semina: Ciências Agrárias*. 42(2). <https://doi.org/10.5433/1679-0359.2021v42n2p747>
- Villalobos-Agüero RA, Ramírez-Carvajal L, Zamora-Sanabria R, León B, Karkashian-Córdoba J. 2021. Molecular characterization of an avian GA13-like infectious bronchitis virus full-length genome from Costa Rica. *Virus Diseases*. 32:347-53. <https://doi.org/10.1007/s13337-021-00667-6>
- Villarreal LY, Brandão PE, Chacón JL, Saidenberg AB, Assayag MS, Jones RC, Ferreira AJ. 2007. Molecular characterization of infectious bronchitis virus strains isolated from the enteric contents of Brazilian laying hens and broilers. *Avian Diseases*. 51(4):974-8. <https://doi.org/10.1637/7983-041307.1>
- Vlasova AN, Diaz A, Damtie D, Xiu L, Toh TH, Lee JS, Saif LJ, Gray GC. 2021. Novel canine coronavirus isolated from a hospitalized pneumonia patient, East Malaysia. *Clinical Infectious Diseases: an Official Publication of the Infectious Diseases Society of America*, ciab456. Advance online publication. <https://doi.org/10.1093/cid/ciab456>
- Vlasova AN, Saif LJ. 2021. Bovine coronavirus and the associated diseases. *Frontiers in Veterinary Science*. 8:643220. <https://doi.org/10.3389/fvets.2021.643220>
- Walls AC, Tortorici MA, Snijder J, Xiong X, Bosch BJ, Rey FA, Veerle D. 2017. Tectonic conformational changes of a coronavirus spike glycoprotein promote membrane fusion. *Proceedings of the National Academy of Sciences. U S A*. 114(42):11157-62. <https://doi.org/10.1073/pnas.1708727114>
- Wang L, Byrum B, Zhang Y. 2014. Detection and genetic characterization of deltacoronavirus in pigs, Ohio, USA, 2014. *Emerging Infectious Diseases*. 20:1227-30
- Wang L, Hayes J, Sarver C, Byrum B, Zhang Y. 2016. Porcine deltacoronavirus: histological lesions and genetic characterization. *Archives of Virology*. 161:171-5.
- Wang Q, Vlasova AN, Kenney SP, Saif LJ. 2019. Emerging and re-emerging coronaviruses in pigs. *Current Opinion in Virology*. 34:39-49. <https://doi.org/10.1016/j.coviro.2018.12.001>
- Wang Y, Grunewald M, Perlman S. 2020. Coronaviruses: An updated overview of their replication and pathogenesis. *Methods of Molecular Biology*. 2203:1-29. https://doi.org/10.1007/978-1-0716-0900-2_1
- Weiss SR, Leibowitz JL. 2011. Coronavirus pathogenesis. *Advances in Virus Research*. 81:85-164. <https://doi.org/10.1016/B978-0-12-385885-6.00009-2>
- Wellington López P, Chamorro LM, Garmendia AEB. 2011. Detección rápida de rotavirus y coronavirus en crías de alpaca (*Vicugna pacos*) con diarrea en la región del Cusco, Perú. *Revista de Investigaciones Veterinarias. Perú*. 22(4):407-11.
- Whitehead ABR, Butcher GD, Walden HS, Duque V, Cruz M, Hernandez JA. 2018 Burden of exposure to infectious bursal disease virus, infectious bronchitis virus, Newcastle disease virus, *Mycoplasma gallisepticum*, and intestinal parasites in introduced broiler chickens on the Galapagos. *PLoS ONE*. 13(9): e0203658. <https://doi.org/10.1371/journal.pone.0203658>
- Williams BH, Kiupel M, West KH, Raymond JT, Grant CK, Glickman LT. 2000. Coronavirus-associated epizootic catarrhal enteritis in ferrets. *Journal of the American Veterinary Medical Association*. 217(4): 526-30. <https://doi.org/10.2460/javma.2000.217.526>

- Woo PC, Lau SK, Lam CS, Lau CC, Tsang AK, Lau JH, Bai R, Teng JL, Tsang CC, Wang M, Zheng BJ, Chan KH, Yuen KY. 2012. Discovery of seven novel mammalian and avian coronaviruses in the genus deltacoronavirus supports bat coronaviruses as the gene source of alphacoronavirus and betacoronavirus and avian coronaviruses as the gene source of gammacoronavirus and deltacoronavirus. *Journal of Virology*. 86(7):3995-4008. <https://doi.org/10.1128/JVI.06540-11>
- Zappulli V, Ferro S, Bonsembiante F, Brocca G, Calore A, Cavicchioli L, Centelleghes C, Corazzola G, De Vreese S, Gelain ME, Mazzariol S, Moccia V, Rensi N, Sammarco A, Torrigiani F, Verin R, Castagnaro M. 2020. Pathology of coronavirus infections: A review of lesions in animals in the One-Health perspective. *Animals (Basel)*. 10(12): 2377. <https://doi.org/10.3390/ani10122377>
- Zhang J, Han Y, Shi H, Chen J, Zhang X, Wang X, Zhou L, Liu J, Zhang J, Ji Z, Jing Z, Ma J, Shi D, Feng L. 2020. Swine acute diarrhea syndrome coronavirus-induced apoptosis is caspase- and cyclophilin D- dependent. *Emerging Microbes & Infections*. 9(1):439-56. <https://doi.org/10.1080/22221751.2020.1722758>
- Zhou P, Yang XL, Wang XG, Hu B, Zhang L, Zhang W, Si HR, Zhu Y, Li B, Huang CL, Chen HD, Chen J, Luo Y, Guo H, Jiang RD, Liu MQ, Chen Y, Shen XR, Wang X, Zheng XS, Zhao K, Chen QJ, Deng F, Liu LL, Yan B, Zhan FX, Wang YY, Xiao GF, Shi ZL. 2020. A pneumonia outbreak associated with a new coronavirus of probable bat origin. *Nature*. 579(7798):270-3. <https://doi.org/10.1038/s41586-020-2012-7>