

Descripción de un brote de “pie de festuca” en bovinos de cría en la provincia de Buenos Aires, Argentina

Description of an outbreak of "fescue foot" in beef cattle in Buenos Aires province, Argentina

Di Paolo, Leandro Adrián; Sosa, Pedro Sebastián; Padin, Jorge Nicolás; Ancinas, María Dolores; Tassara, Florencia

 **Leandro Adrián Di Paolo**

ladipaolo@fcv.unlp.edu.ar

Centro de Diagnóstico e Investigaciones Veterinarias (CEDIVE), Facultad de Ciencias Veterinarias, Universidad Nacional de La Plata, Argentina

 **Pedro Sebastián Sosa**

Centro de Diagnóstico e Investigaciones Veterinarias (CEDIVE), Facultad de Ciencias Veterinarias, Universidad Nacional de La Plata, Argentina

Jorge Nicolás Padin

Coordinación de Campos, Facultad de Ciencias Veterinarias, Universidad Nacional de La Plata, Argentina

María Dolores Ancinas

Centro de Diagnóstico e Investigaciones Veterinarias (CEDIVE), Facultad de Ciencias Veterinarias, Universidad Nacional de La Plata, Argentina

Florencia Tassara

Cátedra de Medicina de Rumiantes, Departamento de Clínicas, Facultad de Ciencias Veterinarias, Universidad Nacional de La Plata, Argentina

Resumen: Se describe un brote de claudicación crónica en bovinos adultos en un rodeo de cría de la provincia de Buenos Aires, asociado a gangrena seca de las extremidades por consumo de *Schedonorus arundinacea* infectada con el hongo endófito *Epichloë coenophiala*. El mismo se presentó durante el mes de julio de 2022, en un rodeo de 50 vacas Aberdeen Angus en lactancia, de las cuales siete (14 %) presentaron signos clínicos. El consumo de festuca fue por pastoreo directo, con una permanencia diaria de 8 horas durante aproximadamente 60 días. Para su diagnóstico se consideraron las evidencias epidemiológicas, clínicas y el análisis microscópico de la pastura, el cual evidenció un 70 % de infestación endófitica por *Epichloë coenophiala*.

Palabras clave: bovinos, *Schedonorus arundinacea*, *Epichloë coenophiala*, gangrena seca.

Abstract: An outbreak of chronic lameness in adult cattle in a breeding herd in Buenos Aires province, associated with dry gangrene of the extremities due to consumption of *Schedonorus arundinacea* infected with the endophyte fungus *Epichloë coenophiala*, is described. The outbreak occurred during July 2022, in a herd of 50 lactating Aberdeen Angus cows, of which seven (14 %) presented clinical signs. Fescue consumption was by direct grazing, with a daily permanence of 8 hours for approximately 60 days. Diagnosis was based on epidemiological and clinical evidence and microscopic analysis of the pasture, which showed 70 % endophytic infestation by *Epichloë coenophiala*.

Keywords: cattle, *Schedonorus arundinacea*, *Epichloë coenophiala*, dry gangrene.

ANALECTA VETERINARIA

Universidad Nacional de La Plata, Argentina

ISSN: 1514-2590

Periodicidad: Frecuencia continua vol. 43, e073, 2023
analecta@fcv.unlp.edu.ar

Recepción: 16 enero 2023
Revisado: 15 mayo 2023
Aprobación: 14 junio 2023

URL:

<http://portal.amelica.org/ameli/journal/25/254249004/>

DOI: <https://doi.org/10.24215/15142590e073>

Introducción

La festuca (*Schedonorus arundinacea*) es una gramínea perenne, de crecimiento activo durante las estaciones de otoño, invierno y primavera, siendo un recurso forrajero muy utilizado en nuestro país, principalmente en áreas de ganadería extensiva (Campero, 1996; Petigrosso *et al.*, 2019). Fue introducida en Argentina a mediados del siglo XX y se utiliza como pastura implantada o naturalizada, en praderas monofíticas o polifíticas, debido a su resistencia a la sequía y al frío (Campero, 1996; Mazzanti *et al.*, 1992; Scheneiter *et al.*, 2016). Por su adaptabilidad a los distintos tipos de suelos, se encuentra muy difundida en la cuenca deprimida del río Salado, donde existen potreros de festuca naturalizadas de más de 15 años. Dicha gramínea ha generado una relación de mutualismo con el hongo endófito *Epichloë coenophiala* (*Ec*), el cual se transmite exclusivamente a través de la semilla (Campero, 1996; Petigrosso *et al.*, 2019; Schardl, 2001) y produce compuestos ergocalcoides derivados del ácido lisérgico (LSD), ergonovina, ergotamina y N-acetil lolina (Guerre, 2015; Jubb *et al.*, 2007). La intoxicación en los bovinos se presenta principalmente bajo dos síndromes clínicos, uno denominado “síndrome distérmico” y el otro llamado “pie de festuca”. En ambos está involucrado el efecto vasoconstrictor de los ergocalcoides, que ocasiona isquemia, degeneración endotelial, trombosis y necrosis de los vasos sanguíneos periféricos (Waller, 2009). Los primeros registros de toxicidad en el país, compatibles con “pie de festuca”, se remontan al año 1972, cuando enfermaron vacas de cría del partido de General Lamadrid (Campero, 1996). La dosis tóxica en bovinos es aproximadamente 0,3 a 0,5 mg/kg PV (Tor-Agbidye *et al.*, 2001). La presentación de uno u otro síndrome varía según las condiciones climatológicas a las que están expuestos los animales. El “síndrome distérmico” se manifiesta en primavera-verano y se caracteriza por hipertermia (40-42 °C), pelo hirsuto, sialorrea, jadeo, caída del consumo, trastornos reproductivos e incluso la muerte (Riet-Correa *et al.*, 2013; Waller, 2009). El “pie de festuca” ocurre en otoño-invierno y se caracteriza por gangrena seca de las extremidades, principalmente de los miembros pelvianos (Sandoval *et al.*, 2018). Las lesiones suelen comenzar luego de 20 o 30 días de consumo de pasturas contaminadas con *Ec*, en al menos un 50 % (Riet-Correa *et al.*, 2013). Los signos clínicos tempranos desaparecen lentamente en el transcurso de 2-3 semanas de retirados los animales del pastoreo; en caso de no hacerlo, el curso se hace crónico y el pronóstico es desfavorable, pudiendo producirse la pérdida de las pezuñas.

Presentación del caso

El brote ocurrió en el partido de Punta Indio, Provincia de Buenos Aires, durante el invierno del año 2022, en un contexto de extrema sequía. El rodeo afectado estaba integrado por 50 vacas adultas Aberdeen Angus, con ternero al pie, las cuales pastoreaban, durante 4 horas por la mañana y 4 horas por la tarde, una pastura de festuca naturalizada que se hallaba en la banquina de la ruta provincial 36, entre las localidades de Vieytes y Verónica (35° 20' 41" S / 57° 26' 38" O). El pastoreo comenzó a mediados de mayo, y los primeros signos clínicos se observaron a mediados de julio. La intoxicación afectó únicamente a

animales adultos y siete (14 %) presentaron signos clínicos. Se evidenció pérdida de la condición corporal, con tumefacción y enrojecimiento de los miembros pelvianos principalmente, con compromiso de la región distal del metatarso, región compedal (cuartilla) y región coronal plantar. En tres vacas se vieron afectadas las cuatro extremidades. Ningún caso presentó lesiones gangrenosas en cola, ni en pabellones auriculares. Las vacas afectadas mostraban signos de dolor, que se manifestaba con claudicación de grado variable. A pesar de que se realizó el diagnóstico presuntivo de “pie de festuca”, el productor no cambió la alimentación, por carecer de un recurso forrajero alternativo. Por lo tanto, las lesiones agudas progresaron hacia la cronicidad, observándose, pasados 30 días más de consumo, un proceso de gangrena seca evidente en las áreas afectadas, con una clara línea necrótica con esfacelación, escaras y alopecia (Figura 1). Algunas vacas presentaron lesiones profundas asociadas a las áreas necróticas y dos de ellas sufrieron desprendimiento de las pezuñas. La permanencia de los animales en la pastura de festuca se extendió hasta fines de agosto, momento en que fueron retirados y vendidos.

El porcentaje de infestación de la pastura se determinó mediante muestreo en zigzag (Petigrosso *et al.*, 2019), recolectándose un total de 160 macollos de festuca en 40 puntos de las banquinas en pastoreo. Se constató la presencia de *Ec* en un 70 % de los macollos, utilizando la tinción de azul de anilina y observación microscópica (Figura 2).

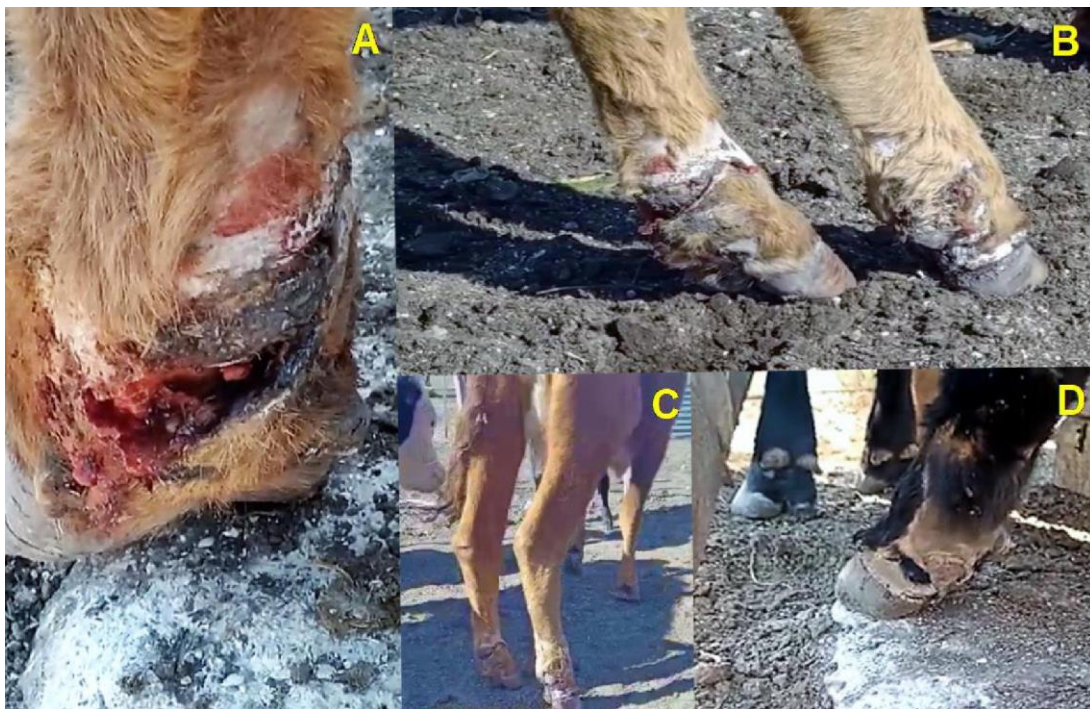

Figura 1. Lesiones podales en bovinos afectados por el consumo de festuca con infestación endófito por *Epichloë coenophiala*. A) Lesión necrótica profunda, extensa, que involucra la región distal del metatarso, la región compedal (cuartilla) y la región coronal plantar. B) Línea necrótica (gangrena seca), con esfacelo, escaras y tejido de granulación circuncribiendo la región compedal (cuartilla) del miembro pelviano izquierdo. C) Proceso cicatrizal sobre las extensas áreas de necrosis que involucran de forma bilateral la porción distal de los miembros pelvianos. D) Lesiones alopécicas en proceso de curación, con formación de cicatriz y reepitelización.

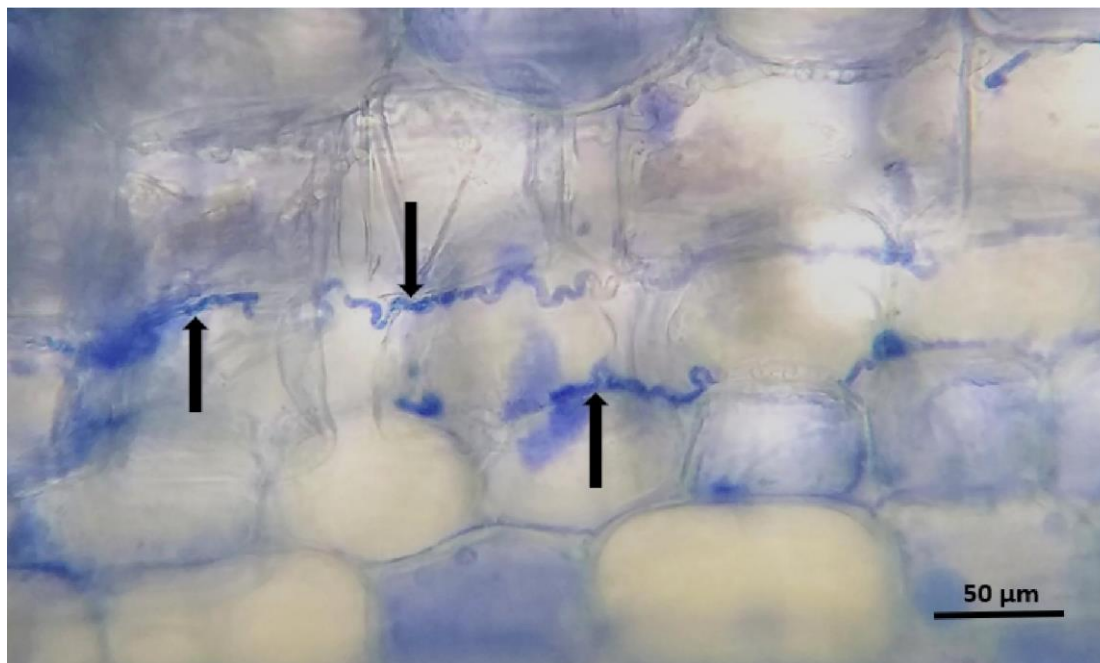


Figura 2. Presencia de *Epichloë coenophiala* en el espacio intercelular de macollos de *Schedonorus arundinacea*. Azul de anilina al 1 %.

Discusión y conclusiones

El “pie de festuca” es una de las manifestaciones clínicas del consumo de festuca tóxica ampliamente mencionado por la bibliografía nacional e internacional. En nuestra región existen escasas descripciones de casos naturales (Sandoval *et al.*, 2018). Informes del Servicio de Diagnóstico Veterinario Especializado (SDVE) del INTA Balcarce, consignan que, entre el año 2000 y 2015, el 97 % de los potreros analizados estaban infectados con *Ec*, y dentro de cada potrero, el 56 % de la festuca fue positiva a la presencia del endófito (Cantón *et al.*, 2016).

Para que los bovinos manifiesten el cuadro clínico de gangrena seca en las extremidades, consecuencia de la acción de los ergoalcaloides, deben consumir festuca con un 50 % de infestación con *Ec* durante, al menos, 14 días, y con bajas temperaturas ambientales (Riet-Correa *et al.*, 2007). En este caso en particular, el consumo fue de 8 horas diarias, durante 60 días aproximadamente, hasta la aparición de los signos, prácticamente como dieta única, ya que, debido a la extrema sequía, no existía otro recurso forrajero disponible. Se pudo determinar que el porcentaje de hongo endófito en la pastura fue del 70 %, niveles sumamente tóxicos para los bovinos (Riet-Correa *et al.*, 2007).

Las temperaturas máximas y mínimas promedio, registradas por la estación meteorológica del partido de Punta Indio para los primeros 21 días de julio, momento en que se presentó el problema, fueron 14 °C de temperatura máxima y 5 °C de mínima, informándose solamente 2 días con temperaturas mínimas superiores a los 10 °C. Existen referencias que mencionan que la concentración de ergoalcaloides en festuca contaminada con *Ec* varía según la estación del año, la fenología del cultivo y las partes de la planta, aumentando con la fertilización nitrogenada y el déficit hídrico (Borrajo *et al.*, 2018; Petigrosso *et al.*, 2019). La prolongada sequía del año 2022 favoreció la presentación de la intoxicación.

El pastoreo de emergencia, a la vera del camino, resalta la importancia de la

correcta planificación de la cadena forrajera anual, más aún cuando existe la previsión de fenómenos meteorológicos extremos. Los especímenes de festuca naturalizada presentes en las banquinas, generalmente poseen altos porcentajes de *Ec* debido a la mayor rusticidad de las plantas y a la resiembra natural, lo cual significa un riesgo severo para los bovinos. Ante esta situación es fundamental determinar la presencia de *Ec* y el grado de contaminación de la pastura mediante el análisis microscópico de los macollos. Existen varias medidas para el manejo de festucas tóxicas naturalizadas; algunas consisten en evitar que las plantas originen semillas, ya sea pastoreando con altas cargas instantáneas o realizando cortes mecánicos y henificación a partir de octubre, para reiniciar el pastoreo en abril, con vacas preñadas sin cría o con vacas vacías. Este tipo de manejo disminuye la incidencia del “síndrome distérmico”, pero no evita la presentación de “pie de festuca” durante otoño-invierno (Petigrosso *et al.*, 2019).

El impacto de la festucosis en este caso fue significativo, ocasionando pérdidas económicas severas. Las mermas asociadas a la festucosis en sus diferentes presentaciones clínicas son una problemática muy frecuente, pero poco contempladas dentro de la ganadería bovina en la provincia de Buenos Aires.

Conflicto de intereses

Los autores declaran que no existe conflicto de intereses, incluyendo entre estos últimos las relaciones financieras, personales o de otro tipo con otras personas u organizaciones que pudieran influir de manera inapropiada en el trabajo.

Declaración de autoría

LADP, PSS: Relevamiento y atención del caso, muestreo y procesamiento e identificación de *Epichloë coenophiala* de festuca, redacción del artículo, corrección del artículo, edición de imágenes. JNP: Relevamiento y atención del caso. MDA: Relevamiento y atención del caso, redacción del artículo. FT: Redacción del artículo y edición de imágenes.

Agradecimientos

Se agradece al CEDIVE, por brindar los fondos para el financiamiento y el desarrollo del presente trabajo. Al Servicio Meteorológico Nacional, por facilitarnos los registros climatológicos.

Bibliografía

- Borrajo CI, Larrea G, Salvat A, Cristos D. 2018. Efecto del manejo sobre la concentración de ergocalcoides en festuca tóxica. [En línea]. Disponible en: Efecto del manejo sobre la concentración de ergocalcaloide en festuca toxica- Engormix [Consultado (12/12/2022)].
- Campero CM. 1996. Efectos de la festuca tóxica sobre el desempeño reproductivo y producción en bovinos; una revisión. *Therios*. 132:306-16.
- Cantón GJ, Bence AR, Olmos L, Llada I, Mazzanti M, Migliavacca JI, Odriozola, ER. 2016. Porcentaje de infestación con endófito en festucas (*Lolium arundinaceum*) analizadas en INTA EEA Balcarce. *Revista Argentina de Producción Animal*. 36(Supl.1), 34.

- Guerre P. 2015. Ergot alkaloids produced by endophyticfungi of the genus *Epichloë*. *Toxins*. 7(3):773-90. <https://doi.org/10.3390/toxins7030773>
- Jubb KVF, Kennedy PC, Palmer NC. 2007. *Pathology of domestic animals*. 5° Ed., Edimburgo, Saunders Elsevier.
- Mazanti A, Castaño J, Sevilla C, Orbea J. 1992. Características agronómicas de especies y cultivares de gramíneas y leguminosas forrajeras adaptadas al sudeste de la provincia de Buenos Aires. Centro Regional Buenos Aires Sur. EEA Balcarce. INTA. 73 pp.
- Petigrosso LR, Colabelli MN, Poo JI. 2020. ¿Cómo muestrear pasturas de festuca infectadas con hongo endófito? *Visión Rural*. 132:30-1.
- Petigrosso LR, Gundel PE, Colabelli M, Fernández ON, Assuero SG. 2019. Hongos endófitos en festuca alta: del problema a las soluciones. *Revista de Investigaciones Agropecuarias*. 45(2):292-303.
- Riet-Correa F, Rivero R, Schild AL. 2007. Micotoxicosis en animales domésticos en pastoreo. XXXV Jornadas Uruguayas de Buiatría. https://bibliotecadigital.fvet.edu.uy/bitstream/handle/123456789/180/JB2007_116-131.pdf?sequence=1&isAllowed=y
- Riet-Correa F, Rivero R, Odriozola E, Adrien MDL, Medeiros RM, Schild AL. 2013. Mycotoxicosis of ruminants and horses. *Journal of Veterinary Diagnostic Investigation*. 25(6):692-708.
- Sandoval GV, Aguirre LS, Araoz V, Rada M, Micheloud JF. 2018. Brote de pie de festuca en un rodeo de cría de Salta, Argentina. *Revista SAVE. Sección Ciencias Veterinarias*. 17(2):36-9. <https://doi.org/10.14409/Savecv.v17i2.7581>
- Schardl CL. 2001. *Epichloë festucae* and related mutualistic symbionts of grasses. *Fungal Genetics and Biology*. 33(2):69-82. <https://doi.org/10.1006/fgbi.2001.1275>
- Scheneiter JO, Kaufmann II, Ferreyra AR, Llorente RT. 2016. The herbage productivity of tall fescue in the Pampas region of Argentina is correlated to its ecological niche. *Grass and Forage Science*. 71:403-12. <https://doi.org/10.1111/gfs.12184>
- Tor-Agbidye J, Blythe LL, Craig AM. 2001. Correlation of endophyte toxins (ergovaline and lolitrem B) with clinical disease: fescue foot and perennial ryegrass staggers. *Veterinary and Human Toxicology*. 43(3):140-6.
- Waller JC. 2009. Endophyte effects on cattle. Tall fescue for the twenty-first century. 53:289-310. <https://doi.org/10.2134/agronmonogr53.c16>